# THE SWISS BIOHEALTH CONCEPT®

Dr. Volz Biological Dentistry
BTP Biological Treatment Protocol
The ALL IN ONE Concept
My BIOHEALTH Week

2018

SWISS BIOHEALTH®

# Inhalt

## 1 Einführung


1.1 DIE VERÄNDERUNGEN IN UNSERER UMWELT 3
1.2 ZUSAMMENHÄNGE ZWISCHEN DENTALEN BELASTUNGEN UND CHRONISCHEN ERKRANKUNGEN 4
1.3 WIE LASSEN SICH DIESE ZUSAMMENHÄNGE ERKLÄREN? 4
1.4 SYMPATHIKUS - PARASYMPATHIKUS 5
1.5 EINIGE MECHANISMEN ORALER STÖRUNGEN 6
A) SILENT INLAMMATION 6
B) AUTOIMMUNERKRANKUNG 6
C) RETROGRADER AXONALER TRANSPORT 6
D) ALLERGIEN UND UNVERTRÄGLICHKEITEN 6
E) LIMITATIONEN VON WURZELBEHANDLUNGEN 7
1.6 MERIDIANSYSTEM UND ORGANBEZUG 8


## 2 Biologische Zahnheilkunde - Biological Dentistry


2.1 DEFINITION 10
2.2 BIOLOGISCHE ZAHNHEILKUNDE VERSUS GANZHEITLICHE / NATURHEILKUNDLICHE ZAHNMEDIZIN 11
2.3 THE SWISS BIOHEALTH CONCEPT 11
2.4 DAS ALL IN ONE CONCEPT UND MY BIOHEALTH WEEK 12


## 3 Systematik des "THE SWISS BIOHEALTH CONCEPT"


3.1 DIAGNOSE 13
A) ANAMNESE, BEFUND, UNTERSUCHUNG 13
B) DVT 13
C) LDL- UND VITAMIN D3 -ANALYSE 13
D) IMMUNOLOGISCHE TESTS 13
E) UNVERTRÄGLICHKEITSTESTS 13
F) MERIDIANANALYSE 13
G) NEURALTHERAPEUTISCHE SIMULATION 14
3.2 IMMUNOLOGISCHE VOR- UND NACHBEHANDLUNG 14
A) VITAMIN D3 15
B) BASIC IMMUNE PROTOCOL 16
C) VITAMIN C 16
D) SINGLE SHOTS 17
E) BTP INFUSION 18
F) DAILY USE 18
G)HENNE ODER EI 18
3.3 SANIERUNG 18
3.3.1 REIHENFOLGE DER SANIERUNG 19
3.3.2 METALLSANIERUNG 20
A) AMALGAMENTFERNUNG UNTER SECHSFACHSCHUTZ 21
B) METAL-INLAYS, -KRONEN, UND -BRÜCKEN UNTER KOFFERDAMMSCHUTZ 21
C) EXPLANTATION VON TITANIMPLANTATEN 21
3.3.3 NICO (NERALGIA INDUCING CAVITATION OSTEONECROSIS) 22
A) WEISSHEITSZÄHNE 22
B) LEERKIEFERABSCHNITTE 25
C) ANKYLOTISCHE ENDOZÄHNE 25
3.3.4 WURZELBEHANDLUNGEN 26
A) EXTRAKTION 28
B) WURZELINFRAKTUR 28
C) DENSOTOMIE 28
D) SEPARATE ENTFERNUNG EINER ZYSTE ODER EINES FREMDKÖRPERS 29
E) OZONBEHANDLUNG 30
F) PRGF, A-PRF, I-PRF 30
3.3.5 KERAMIK IMPLANTATE AUS DER HIGHTECHKERAMIK ZIRKONIUMOXID 32
A) SCC SHORT CUT CONCEPT 34
B) SPÄTIMPLANTATION 35
C) KNOCHENAUFBAUMASSNAHMEN 35
3.3.6 DEFINITIVE VERSORGUNG 40

# 1. Einführung

## 1.1 DIE VERÄNDERUNGEN IN UNSERER UMWELT

Schauen wir die Veränderungen in unserer Umwelt bewusst an, so werden wir einige parallel verlaufende Trends erkennen: eine exponentiell verlaufende Zunahme chronischer Erkrankungen, eine ebenso exponentiell verlaufende zunehmende Belastung unseres Immunsystem, aber auch eine exponentielle Zunahme biologischer Ernährungs- und Verhaltenskonzepte.

Die chronischen Erkrankungen wie Krebs, ALS, Alzheimer, Parkinson, MS und chronische Erschöpfungssyndrome nehmen explosionsartig zu und lassen bei Extrapolation der Kurven erkennen, dass in wenigen Jahren alle Menschen der westlichen Länder von zumindest einer dieser Erkrankungen betroffen sein werden.

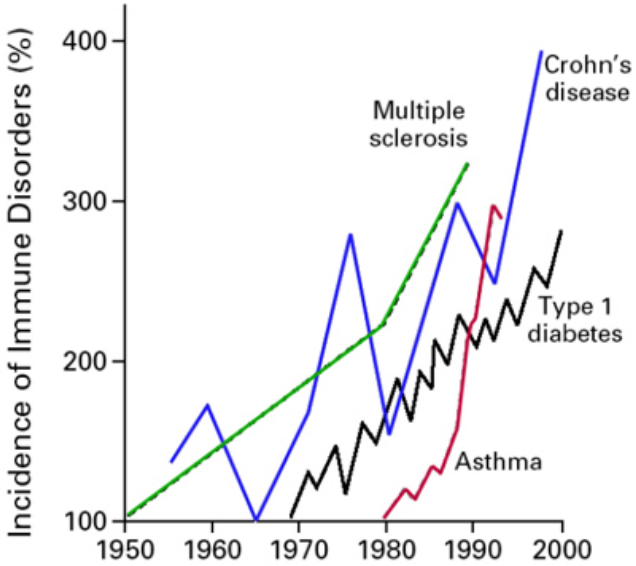


Quelle: Bach JF. The effect of infections on susceptibility to autoimmune and allergic diseases. N Engl J Med. Sep 2002;347(12):911-920

MS hat z.B. allein in Deutschland von 2004 bis 2009 von rund 100.000 Erkrankungen pro Jahr auf rund 150.000 Erkrankungen pro Jahr zugenommen. In den USA ist sie mit der Einführung des Kupfer-Amalgams im Jahre 1976 von einem Jahr zum anderen von rund 8.000 Neuerkrankungen pro Jahr auf 123.000 Neuerkrankungen explodiert. Die Amyotrophe Lateralsklerose (ALS) war vor 20 Jahren praktisch unbekannt, heute beträgt die Inzidenz weltweit bereits bis zu 2,4 Personen pro 100.000 Einwohner, wobei nördliche Länder stärker betroffen sind. Vergleicht man diese Kurven mit der Zunahme der Wurzelbehandlungen, so erkennt man eine erschreckende Parallelität: in den USA wurden im Jahre 1975 rund eine Million Wurzelbehandlungen durchgeführt, im Jahre 2000 bereits 30 Millionen und heute rund 60 Millionen.

Das bedeutet, dass jeder 4. Amerikaner pro Jahr eine weitere Wurzelbehandlung erhält! In Deutschland liegt die Zahl der jährlichen Wurzelbehandlungen bei rund 9 Millionen. Erfreulicherweise zwingt diese explosionsartige Zunahme der chronischen Erkrankungen die Bevölkerung dazu, umzudenken und eine gesündere und „biologische“ Lebensweise anzustreben: Bioprodukte in gewöhnlichen Lebensmittelmärkten sind prozentual die bestverkauften Produkte, reine Bio-Märkte wie die „Alnatura“ in Deutschland und der Schweiz oder „Whole Foods“ in den USA sprießen wie Pilze aus dem Boden. In immer mehr Restaurants finden wir gluten-freie oder als gesund und wenig belastend ausgewiesene Speisen auf der Karte. Reduktion der Schadstoffe in Textilien, Schonung der Ressourcen, Erfolge wie die der Elektrofahrzeuge der Firma „Tesla“ und viele andere Beispiele sprechen eine deutliche Sprache. Selbst von einem offensichtlich gesundheitsschädigenden Produkt, der Zigarette, gibt es mittlerweile von jeder Marke eine „Biovariante“ in der beigen Schachtel. Noch vor wenigen Jahren war „American Spirit“ die einzige Marke in diesem Segment.
Interessant ist dabei die Beobachtung, dass sich heute das Profil des „Bio-Konsumenten“ vom „esoterisch angehauchten Öko“ zur gesellschaftlichen Elite hin erstreckt. Möglicherweise findet derzeit wieder eine evolutionäre Auslese gemäß den darwinschen Prinzipien statt?
Dieses Umdenken ist auch dringend nötig, da es leider einige Bereiche in unserer Umwelt gibt, welche unsere Gesundheit immer intensiver bedrohen: die zunehmende elektromagnetische Strahlung in Form von hochfrequenten Gigaherz-Frequenzen im Bereich des Mobilfunks, des W-LAN und der DECT-Technologie. Aber auch die radioaktive Belastung nimmt stetig zu und wird durch Unfälle wie Fukushima zusätzlich exponentiell erhöht. Auch die Beimischung von Titanoxid (= E171) in Kosmetika, Sonnenschutzmittel, orale Kontrazeptiva, Zahncreme, Kaugummi und selbst in Joghurt führen in der Bevölkerung zu einer zunehmenden Unverträglichkeit auf Titan, welches in der Ersatzmedizin und Traumatologie immer noch Einsatz findet. Doch das Titan enthält selbst in der reinsten Form „Titan Grade 1“ immer noch bis zu 0,20 % Eisen. Darüber hinaus ist in Spuren Nickel enthalten. Erschreckend, wenn man bedenkt, dass 80 % der Frauen in Europa allergisch auf Nickel reagieren.
Die erschreckende Zunahme aller chronischen Erkrankungen basiert auf einer gemeinsamen Ursache: die enorme Zunahme an Stress, was zu einem Abschalten des Immunsystems führt (1.4 SYMPATHIKUS – PARASYMPATHIKUS).

Neben Emotionalem Stress getriggert durch negative Emotionen in Beziehungen, in der Arbeitswelt und dem zunehmend hektischer werdenden Leben mit seiner Technisierung und dauernden Erreichbarkeit, ist der zweite große Faktor die exponentielle Zunahme an EMF (Elektromagnetische Felder). Eine Studie durchgeführt in Schweizer Arztpraxen zeigt, dass ein Großteil der chronischen Erkrankungen bis zur Einführung des flächendeckenden Mobilfunks rückläufig waren und seitdem immer stärker ansteigen:

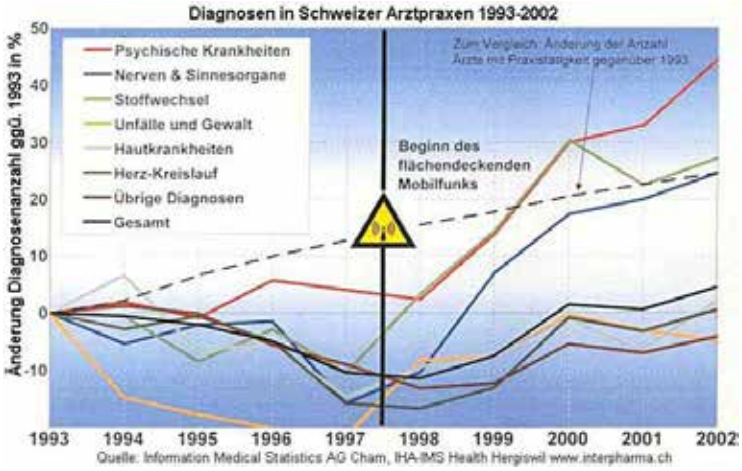


Der dritte, bei betroffenen Patienten, meist größte Stressfaktor sind die Mundhöhle und die Zähne als Bioreaktor für Bakterien, Viren, Pilze, Toxine und Entzündungsmediatoren. Auch Schwermetalle aus Amalgamfüllungen und Dentallegierungen sowie Allergene aus Kunststoffen und Legierungsbestandteilen und auch die Antennenwirkung vieler Metallversorgungen kommen hinzu.

## 1.2 ZUSAMMENHÄNGE ZWISCHEN DENTALEN BELASTUNGEN UND CHRONISCHEN ERKRANKUNGEN

Aus 1.1 ergibt sich, dass diesen veränderten Lebensumständen mit einer neuen Zahnheilkunde Rechnung getragen werden muss, welche diesen umweltbedingten Störgrößen durch Metallfreiheit weniger Angriffsfläche bietet und welche die zunehmenden chronischen Entzündungen im Kausystem eliminiert und ausheilt. Wird diese Zahnheilkunde konsequent durchgeführt, so wird – nach den Erfahrungen des Autors – jeder Patient eine gesundheitliche Verbesserung erleben. Sehr häufig tritt diese bereits schon im Behandlungsstuhl am Ende einer Sitzung auf.

Wenn z.B. das letzte Metall entfernt wurde, beschreiben die Patienten sehr oft, das Gefühl zu haben, dass ihnen ein „Helm abgenommen“ oder eine „dicke Glasscheibe vor dem Gesicht entfernt“ wurde. Patienten, welchen chronische Entzündungen in Form von Kieferostitiden, Zysten oder wurzelbehandelten Zähnen entfernt wurden, erfahren sehr oft direkt am Ende der Behandlung eine Verbesserung im Bewegungsapparat, indem sie beispielsweise urplötzlich den Arm wieder ohne Schmerzen bewegen können.

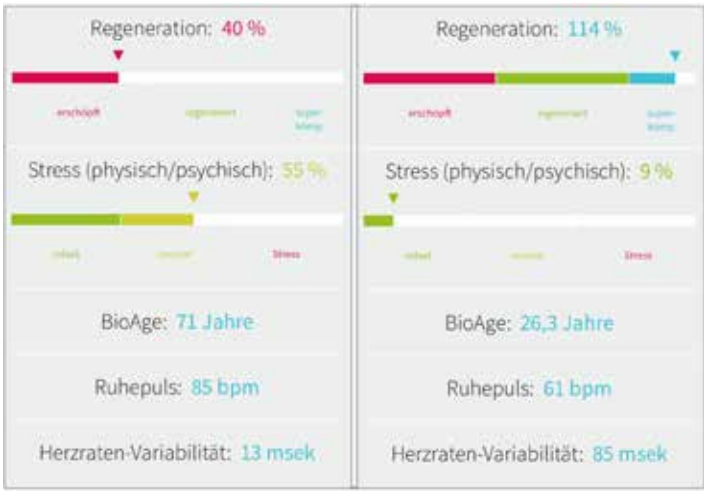


Die HRV- (= Herzratenvariabilität) Messung vor und nach dem chirurgischen Eingriff zur Entfernung multipler Dentaler Störfelder zeigt eine enorme Verbesserung der Regeneration und des Stresses sowie des Biologischen Alters.

## 1.3 WIE LASSEN SICH DIESE ZUSAMMENHÄNGE ERKLÄREN?

Eine manifeste chronische Erkrankung äußert sich in einer “Strukturstörung“ (Tumorgewebe, Gefäßveränderung, chronisch entzündlich verändertes Gewebe, Knochen und Knorpelanomalien, Muskelschwund, etc.) als einer pathologischen Veränderung der Anatomie. Voraus geht dieser Strukturstörung immer eine Funktionsstörung (gestörter Zellteilungsmechanismus, Mangel- oder Überschusszustände in Zellen, Fehl-/Schonhaltung), welche ihrerseits wiederum getriggert werden durch eine Regulationsstörung (Übersäuerung, Zellstress, Sauerstoffmangel, Vitamin- und Nährstoffmangel, Entzündungen, Toxine, Bakterien, Allergene etc.). Es ist offensichtlich, dass eine Therapie, welche am Ende dieser Achse angreift, keine große Aussicht auf Erfolg mit sich bringen kann, da die Funktionsstörung und die davorliegende Regulationsstörung erhalten bleiben und durch den Eingriff an der Struktur (z.B. Operation) das Immunsystem und damit die Regulation zusätzlich belastet werden.

Das Basisproblem liegt darin begründet, dass unsere Lebensumstände und die Umweltbelastungen im Jahre 2018 dazu führen, dass über weite Strecken unser Immunsystem und unser Heilungssystem abgeschaltet sind, da diese Umstände und Belastungen Stress in unserem System erzeugen. Stress schaltet aber nicht nur das Immun- und Heilungssystem ab, sondern verbraucht zusätzlich große Mengen an Nähr- und Vitalstoffen, was den bereits schon vorliegenden Mangel noch erhöht: ein CIRCULUS VITIOSUS.
Die Abschaltung des Immunsystems und der Heilungs- und Regenerationsmechanismen geschieht durch die Sympathikus-Wirkung des Stresses, dem wir ausgesetzt sind.

## 1.4 SYMPATHIKUS – PARASYMPATHIKUS

Die vom Sympathikus gesteuerte Stressreaktion stellt eine wertfreie, lebenserhaltende physiologische Reaktion des autonomen (nicht beeinflussbaren) Nervensystems dar: durch die Ausschüttung von Adrenalin, Noradrenalin und Cortisol werden wir in Sekundenbruchteilen auf Flucht, Angriff oder Starre (Flight-Fight-Hide) vorbereitet, indem in der Skelettmuskulatur der Sauerstoff und Nährstoffe im Blut und Gewebe erhöht werden. Der Blutdruck wird gesteigert durch Erhöhung der Schlagfrequenz und durch Verengung der Gefäße. Die Atmung wird verstärkt. Die Energiebereitstellung geschieht durch die Freisetzung von Fettsäuren aus dem Fettgewebe und von Glukose aus den Glykogenvorräten. Im Gegenzug müssen die Ruheorgane gehemmt werden: die Darmmuskulatur wird entspannt, die Verdauung gehemmt, die Thymusdrüse, die Milz und die Lymphknoten vermindern die Antikörperproduktion. Entzündungen im Gewebe werden gehemmt, was die Ausbreitung potentieller Erreger begünstigt, falls dies länger anhält. Die Körperkerntemperatur wird erhöht und gleichzeitig die Schweißproduktion angekurbelt, um einer Überhitzung entgegen zu wirken. Die Pupillen werden erweitert, da dies das Sichtfeld um ca. 10% erweitert und Feinde bzw. Fluchtmöglichkeiten besser wahrgenommen werden können. Die Niere hält das Wasser zurück, die Speicheldrüsen (trockener Mund) und die Geschlechtsorgane werden gehemmt. Der gesamte Metabolismus und die gesamte Physiologie verfolgt nur das eine Ziel, nämlich die akut lebensbedrohende Situation so schnell und so erfolgreich als möglich zu beenden.
Wenn die o.a. wertfreien physiologischen Mechanismen längere Zeit als von der Evolution vorgesehen anhalten, führt dies zu massiven Regulationsstörungen, welche wiederum zu Funktionsstörungen und auf lange Sicht zu Strukturstörungen führen. Durch den Sauerstoff-Mangel und die Übersäuerung der Zelle kommt es zu Zell- und Gewebeschäden bis hin zu Krebs. Otto Warburg 1911 und Max Planck 1936 haben Nobelpreise dafür erhalten, dass sie zeigen konnten, dass die Krebszelle in basischer und sauerstoffreicher Umgebung nicht überleben kann.
Die nun dringend notwendige Regulations-, Immun- und Heilungsmechanismen sind in der Stress-Sympathikus-Situation jedoch abgeschaltet und können dem nicht entgegenwirken.
Erst die Umschaltung auf den durch Acetylcholin gesteuerten Parasympathikus-Modus durch Beendigung des Stress-Zustandes kann die Regenerations-Physiologie und das Immunsystem sowie die Heilungsmechanismen wieder anschalten.

Leider erleben wir neben dem echten Stress, welcher meist nur sehr kurz andauert und z.B. in unserer Zeit durch einen Unfall oder Überfall ausgelöst werden kann, immer mehr langanhaltenden Stress:

- physischer Stress (physiologisch/biochemisch): Metalle in der Mundhöhle, v.a. in Form von Schwermetallen (z.B. Quecksilber aus den Amalgamfüllungen), Toxine aus wurzelbehandelten Zähnen, Allergene aus Zahn- und Wurzelfüllungsmaterialien, aber auch aus der Nahrung (z.B. Gluten). Auch Übergewicht, Mangelzustände an z.B. Magnesium oder Vitamin D3, geringe Kondition, generell schlechte Ernährung, Schlafmangel und elektromagnetische Felder (EMF) erhöhen diesen physischen Stress.
- psychischer Stress ist künstlicher Stress und entsteht durch Ängste und Bilder in unserem Gehirn: „In meinem Leben habe ich unvorstellbar viele Katastrophen erlitten. Die meisten davon sind nie eingetreten!" (Mark Twain).
- Emotionaler Stress wird durch belastende Beziehungen in der Partnerschaft und im Beruf, aber auch durch Orte und Situationen (Stau, laute Geräusche) ausgelöst.

Augenpartie direkt vor und nach einem 8-stündigen Eingriff: die Augen sind viel klarer und die Pupillen durch die Parasympathikus-Wirkung ebenfalls kleiner.

Die drei in der heutigen Zeit am meisten Stress und damit chronische Krankheiten auslösende Stressquellen sind belastende partnerschaftliche Beziehungen, EMF und dentale/orale Störquellen.

Einige dieser extrem belastenden Mechanismen werden im Folgenden beschrieben.

## 1.5 EINIGE MECHANISMEN ORALER STÖRUNGEN

**a) Silent Inflammation:** die in Kieferentzündungen vorliegenden oder aus wurzelbehandelten Zähnen austretenden Bakterien oder bakteriellen Produkte gelangen in den Blutkreislauf (bakterielle Translokation) und sind durch eine Endotoxinämie (erhöhte Konzentrationen an Endotoxinen im Blut) gekennzeichnet. Diese dauerhaften Belastungen sieben Tage die Woche für 24 Stunden lösen zwar geringgradige, aber chronische Entzündungsprozesse im Körper aus und werden als „Silent Inflammation“ bezeichnet. In der Folge können diese zu schweren metabolischen Erkrankungen wie Adipositas oder Diabetes Mellitus, aber auch zu gravierenden kardiovaskulären Erkrankungen (Atherosklerose, Herzinfarkt, Schlaganfall) und zu Krebserkrankungen führen (www.ganzimmun.ch).

**b) Autoimmunerkrankung:** jede unserer Zellen besitzt einen sogenannten MHC-Code (Major-Histocompatibility- Complex), welcher unserem Immunsystem die Information übermittelt, dass diese Zelle zu uns gehört, also eine „Self- Zelle“ ist. Man könnte dies auch als Uniform bezeichnen, die eine Person trägt, welche sie als Mitglied einer bestimmten Gruppe auszeichnet und verhindert, dass sie von ihren Mitgliedern angegriffen wird. Wird allerdings dieser MHC-Code verändert, so wäre dies in etwa so, als ob die Zelle die Uniform wechseln würde und nun von der Polizei ihrer eigenen Gruppe, also dem eigenen Immunsystem angegriffen wird, obwohl unter der Uniform immer noch dieselbe Zelle verborgen ist. Aus der „Self-Zelle“ wird nun eine „Non-Self-Zelle“. Besonders Toxine aus Kieferentzündungen oder aus wurzelbehandelten Zähnen, aber auch Schwermetalle aus Dentalmaterialien, allen voran Amalgam, welches zu über 50 % aus Quecksilber besteht, docken an unseren Zellen an und verändern diesen MHC-Code. Handelt es sich dabei um eine Muskelzelle, so kann dies in einer Fibromyalgie oder in einer MS resultieren. Handelt es sich um eine Nervenzelle, so kann dies ALS oder Alzheimer auslösen. Erschreckend: mittlerweile leiden 50% der amerikanischen Bevölkerung an einer Immunerkrankung!

**c) Retrograder Axonaler Transport:** Endotoxine, welche aus Bakterien stammen bzw. bei deren Absterben freigesetzt werden, können analog den Tetanus- und Botulinustoxinen durch die Axone, also Nervenfasern, transportiert werden und gelangen auf diesem Wege extrem schnell in die Ganglien oder in das ZNS, wo sie zu Blockaden und Ausfällen z.B. des Nervus Trigeminus, N. Abducens oder N. Facialis führen können. Die Entfernung eines Herdes oder Störfeldes und damit die Beseitigung der Nachschubquelle an Endotoxinen, kann deshalb im Sinne eines „Sekundenphänomens“ zu einer urplötzlichen Verbesserung im Bereich des Ausbreitungsgebietes dieses Nerven führen. Dies kann zuvor z.B. durch das „Anspritzen mit einem Neuraltherapeutikum“ simuliert werden (s.u. 3.1.f Procain).

**d) Allergien und Unverträglichkeiten:** echte Typ-I-Allergien treten sehr häufig auf Kunststoffe, insbesondere Metacrylate, auf. Typ-IV-Allergien treten auf Dentallegierungen auf. Titan hingegen löst „partikelinduzierte Entzündungen“ aus, da diese Titanpartikel im implantatnahen Gewebe von Makrophagen phagozytiert werden, die diesen Reiz mit der Ausschüttung von osteoresorptiven, proentzündlichen Zytokinen (TNFα, IL1β) beantworten (STERNER et al. 2004). Deshalb sollte vor einem Einsatz von Titan die Titanverträglichkeit mit dem „Titan-Stimulationstest“ nachgewiesen werden (www.imd-berlin.de).

Aus dem o.a. Schaubild kann sehr deutlich abgelesen werden, dass es über die Achse Titanpartikel > Aktivierung von Gewebemakrophagen > TNFα, IL-1β > Osteoklastenaktivierung zu Knochenabbau rings um das Implantat kommt. Neueste Studien beweisen nun unsere langjährige Annahme, dass die sog. „Periimplantitis“, also der entzündliche Knochenabbau an Titanimplantaten, nichts Anderes ist, als der Ausdruck einer Titanunverträglichkeit

J Periodontol. 2017 May;88(5):436-442. doi: 10.1902/jop.2016.160524. Epub 2016 Nov 18.

**Increased Levels of Dissolved Titanium Are Associated With Peri-Implantitis - A Cross-Sectional Study.**

Safioti LM[1], Kotsakis GA[1], Pozhitkov AE[2], Chung WO[2], Daubert DM[1].

Author information

**Abstract**

**BACKGROUND:** Peri-implantitis represents a disruption of the biocompatible interface between the titanium dioxide layer of the implant surface and the peri-implant tissues. Increasing preclinical data suggest that peri-implantitis microbiota not only triggers an inflammatory immune response but also causes electrochemical alterations of the titanium surfaces, i.e., corrosion, that aggravate this inflammatory response. Thus, it was hypothesized that there is an association between dissolution of titanium from dental implants, which suggests corrosion, and peri-implantitis in humans. The objective of this study is to compare levels of dissolved titanium in submucosal plaque collected from healthy implants and implants with peri-implantitis.

**METHODS:** Submucosal plaque from 20 implants with peri-implantitis and 20 healthy implants was collected with sterile curets from 30 participants. Levels of titanium were quantified using inductively coupled plasma mass spectrometry and normalized for mass of bacterial DNA per sample to exclude confounding by varying amounts of plaque per site. Statistical analysis was performed using generalized estimated equations to adjust for clustering of implants per participant.

**RESULTS:** Implants with peri-implantitis harbored significantly higher mean levels of titanium (0.85 ± 2.47) versus healthy implants (0.07 ± 0.19) after adjusting for amount of plaque collected per site (P = 0.033).

**CONCLUSIONS:** Greater levels of dissolved titanium were detected in submucosal plaque around implants with peri-implantitis compared with healthy implants, indicating an association between titanium dissolution and peri-implantitis. Factors triggering titanium dissolution, as well as the role of titanium corrosion in the peri-implant inflammatory process, warrant further investigation.

**KEYWORDS:** Biofilms; corrosion; dental implants; peri-implantitis; titanium

PMID: 27858551 DOI: 10.1902/jop.2016.160524

Es wird dadurch umso verständlicher, warum die propagierte Methode zur Behandlung der Periimplantitis darin besteht, das Titanimplantat abzuschleifen oder/und mit Titanbürstchen zu reinigen: dies inkorporiert gigantische Mengen an Titanpartikeln in das Knochen- und Zahnfleischgewebe und wird, wie als ob man Öl ins Feuer schütten würde, über die o.a. Achse Titanpartikel > Aktivierung von Gewebemakrophagen > TNFα, IL-1β > Osteoklastenaktivierung zu noch mehr Knochenabbau führen!
Eine mögliche Therapie der Titan-Periimplantitis würde nach unserer Empfehlung in einer Erhöhung der knochenbildenden Faktoren durch Gaben von Vitamin C und D3, Vitamin K2/mk7, Magnesium, Zink, Omega 3 sowie einer Hemmung der knochendestruierenden Osteoklasten durch Gaben von Acetylsalicylsäure und wiederum D3 und C bestehen.

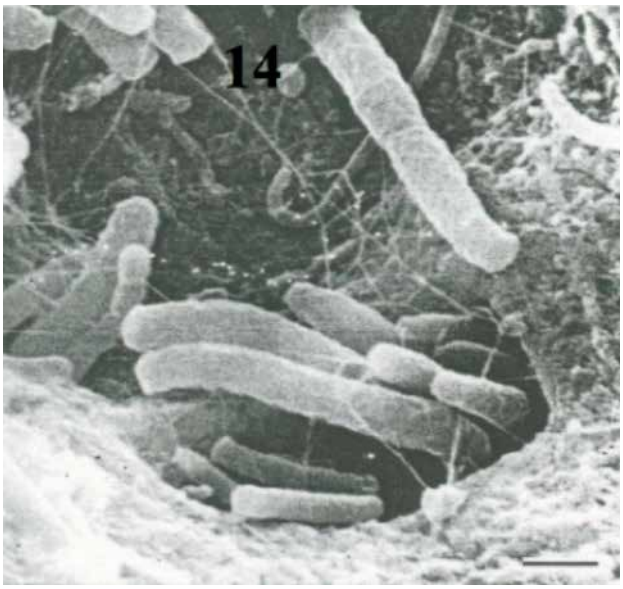


**e) Limitationen von Wurzelbehandlungen:**
Unabhängig davon, dass ein noch so professionell mit Mikroskop wurzelbehandelter Zahn ein totes Organ ist und bleibt, zeigt schon ein Querschnitt durch das Zahndentin, dass kein Zahnarzt in der Lage sein wird, die pro mm2 Wurzeldentin 40.000 bis 60.000 Dentinkanälchen, welche sich auf eine Länge von etwa 1 - 5 Kilometer summieren, ausreichend zu reinigen und zu füllen (= technische Limitation). Eine weitere immunologische Limitation besteht darin, dass in die ca. 1-3 µm weiten Dentinkanälchen Erreger (Bakterien, Pilze, Viren, etc.) durch ihren kleinen Durchmesser von 0,6 - 1 µm problemlos dort eindringen können, aber von den Makrophagen mit einer Größe von ca. 5-20 µm nicht gefressen werden können. Neueste Studien zeigen immer mehr die Zusammenhänge zwischen wurzelbehandelten Zähnen und Allgemeinerkrankungen auf:

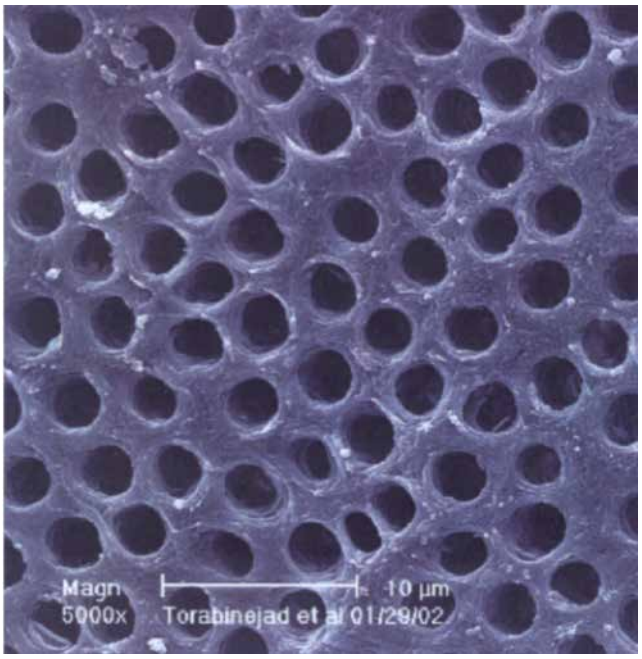

**Increased Root Canal Endotoxin Levels are Associated with Chronic Apical Periodontitis, Increased Oxidative and Nitrosative Stress, Major Depression, Severity of Depression, and a Lowered Quality of Life.**
Gomes C, et al. Mol Neurobiol. 2017.

**Authors**
Gomes C[1], Martinho FC[2], Barbosa DS[3], Antunes LS[1], Póvoa HCC[4], Baltus THL[3], Morelli NR[3], Vargas HO[5], Nunes SOV[3], Anderson G[6], Maes M[7,8,9,10,11].
**Author information**
[1]Department of Specific Formation, Institute of Health, School of Dentistry, UFF - Federal Fluminense University, Nova Friburgo, RJ, Brazil.
[2]Department of Restorative Dentistry, Endodontic Division, Institute of Science and Technology, UNESP - Univ Estadual Paulista, São José dos Campos, SP, Brazil.
[3]Graduation Program in Health Sciences, State University of Londrina (UEL), Paraná, Brazil.
[4]Department of Basic Science, Institute of Health, UFF - Universidade Federal Fluminense, Nova Friburgo, RJ, Brazil.
[5]Department of Psychiatry, Health Sciences Center, State University of Londrina, Londrina, Brazil.
[6]CRC, London and Scotland, Edinburgh, UK.
[7]Graduation Program in Health Sciences, State University of Londrina (UEL), Paraná, Brazil. dr.michaelmaes@hotmail.com.
[8]Department of Psychiatry, Faculty of Medicine, Chulalongkorn University, Bangkok, Thailand. dr.michaelmaes@hotmail.com.
[9]Department of Psychiatry, Medical University Plovdiv, Plovdiv, Bulgaria. dr.michaelmaes@hotmail.com.
[10]Revitalis, Waalre, the Netherlands. dr.michaelmaes@hotmail.com.
[11]IMPACT Strategic Research Center, Barwon Health, Deakin University, Geelong, VIC, Australia. dr.michaelmaes@hotmail.com.
**Citation**
Mol Neurobiol. 2017 Apr 28. doi: 10.1007/s12035-017-0545-z.

## 1.6 MERIDIANSYSTEM UND ORGANBEZUG

Meridiansystem: die gesamte Körperoberfläche wird von einem Netz von Energiebahnen (= Meridiane) überzogen, die an Schaltpunkten (= Akupunkturpunkten) als kleine Nerven-Gefäß-Bündel durch die Muskelhaut treten und anatomisch nachgewiesen weerdden konnten. Auch die Informationsübermittlung entlang der Meridiane konnte durch Injektion radioaktiv markierter Substanzen an den Akupunkturpunkten nachgewiesen werden. Jeder dieser Meridiane durchläuft einen bestimmten Zahn oder eine Zahngruppe und steht mit bestimmten anatomischen Strukturen und Organbereichen in Verbindung. Dadurch führt eine Entzündung oder Störung in einem bestimmten Zahnbereich fast immer zu einer Störung im Bereich dieses Meridians und im Umkehrschluss zu einer Verbesserung, sobald diese Störung entfernt wurde. Kennt der biologisch arbeitende Zahnarzt die Zähne und Zahnareale, welche im Zusammenhang mit einem bestimmten Organ oder Organbereich stehen, so ist er in der Lage, den Patienten ganz gezielt nach gesundheitlichen Störungen entlang dieses Meridians zu befragen und wiederum durch Neuraltherapie am entsprechenden Zahnareal die Verbesserung entlang des Meridians zu simulieren. Eine sehr überzeugende Diagnose- und Therapiesimulationsmethode für den Patienten, da dieser innerhalb von Sekunden bis wenige Stunden eine vorübergehende Verbesserung z.B. im Arm verspürt, obwohl an einem Zahn angespritzt wurde.

Über diese eng definierte und präzise Fernwirkung der Meridiane hinaus, existiert ein sogenanntes Myotom, welches sich auf die Störungen der gesamten Mundhöhle bezieht: C1-C7. Dies bedeutet, dass sich grundsätzlich alle Störungen in der Mundhöhle in Nackenbeschwerden, meist mit Limitationen in der Kopfmobilität, äussern.

| | | | | | | | | | | | | | | | |
|---|---|---|---|---|---|---|---|---|---|---|---|---|---|---|---|
| SINNESORGANE | Innenohr | Zunge/Geschmack | | Nase/Geruch | | Auge | Nase/Geruch/ Stirnhöhle | | Nase/Geruch/ Stirnhöhle | | Auge | Nase/Geruch | | Zunge/Geschmack | | Innenohr |
| GELENKE | Schulter Ellbogen | Kiefer | | Schulter Ellbogen | | Knie hinten | | | Knie hinten | | | Schulter Ellbogen | | Kiefer | | Schulter Ellbogen |
| | | | | | | Hüfte | Kreuzsteißbein | | Kreuzsteißbein | | Hüfte | | | | | |
| | Hand ulnar Fuß plantar Zehen | Knie vorn | | Hand radial Fuß Großzehe | | Fuß | | | Fuß | | | Hand radial Fuß Großzehe | | Knie vorn | | Hand ulnar Fuß plantar Zehen |
| RÜCKENMARK-SEGMENTE | Th 1 C8 Th 7 Th 6 Th 5 S 3 S 2 S 1 | Th 12 Th 11 L 1 | | C 7 C 6 C 5 Th 4 Th 3 Th 2 L 5 L 4 | | Th 8 Th 9 Th 10 | L 3 L 2 S 4 S 5 Co | | L 3 L 2 S 4 S 5 Co | | Th 8 Th 9 Th 10 | C 7 C 6 C 5 Th 4 Th 3 Th 2 L 5 L 4 | | Th 12 Th 11 L 1 | | Th 1 C8 Th 7 Th 6 Th 5 S 3 S 2 S 1 |
| WIRBEL | B 1 H 7 B 6 B 5 S 2 S 1 | B 12 B 11 L 1 | | H 7 H 6 H 5 B 4 B 3 L 5 L 4 | | B 9 B 10 | L 3 L 2 Co S 5 S 4 S 3 | | L 3 L 2 Co S 5 S 4 S 3 | | B 9 B 10 | H 7 H 6 H 5 B 4 B 3 L 5 L 4 | | B 12 B 11 L 1 | | B 1 H 7 B 6 B 5 S 2 S 1 |
| ORGANE | Herz rechts | Pancreas | | Lunge | | Leber rechts | Niere rechts | | Niere links | | Leber links | Lunge | | Milz | | Herz links |
| Yin | 11-13 h | 9-11 h | | 3-5 h | | 1-3 h | 17-19 h | | 17-19 h | | 1-3 h | 3-5 h | | 9-11 h | | 11-13 h |
| | Duodenum Allergien | Magen rechts | | Dickdarm | | Gallenblase | Blase rechts urogenitales Gebiet | | Blase links urogenitales Gebiet | | Gallengänge links | Dickdarm | | Magen links | | Jejunum, Ileum Allergien |
| Yang | 13-15 h | 7-9 h | | 5-7 h | | 23-1 h | 15-17 h | | 15-17 h | | 23-1 h | 5-7 h | | 7-9 h | | 13-15 h |
| ENDOKRINE DRÜSEN | Hypophysenvorderlappen | Nebenschilddrüse | Schilddrüse | Thymus | Hypophysenhinterlappen | | Epiphyse | | Epiphyse | | Hypophysenhinterlappen | | Thymus | Schilddrüse | Nebenschild-drüse | Hypophysenvorderlappen |
| SONSTIGES | ZNS Psyche | Mammadrüse rechts | | | | | Rückenbeschwerden Kopfschmerzen | | Rückenbeschwerden Kopfschmerzen | | | | | Mammadrüse links | | ZNS Psyche |

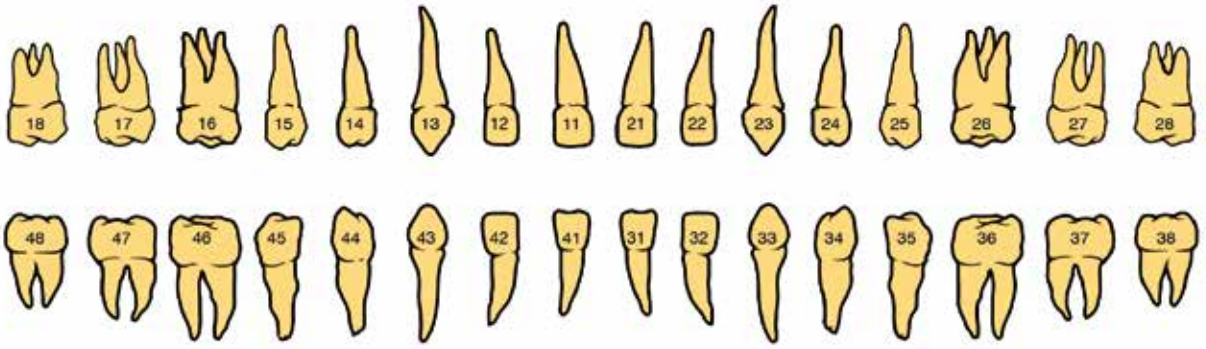


| | | | | | | | | | | | | | | | |
|---|---|---|---|---|---|---|---|---|---|---|---|---|---|---|---|
| SONSTIGES | Energiehaushalt | | | Mammadrüse rechts | | | | | | | | Mammadrüse links | | | Energiehaushalt |
| ENDOKRINE DRÜSEN GEFÄßSYSTEME | periphere Nerven | Arterien | Venen | Lymphgefäße | Keimdrüse | | Nebenniere | | Nebenniere | | Keimdrüse | | Lymphgefäße | Venen | Arterien | periphere Nerven |
| Yang | 11-13 h | 3-5 h | | 9-11 h | | 1-3 h | 17-19 h | | 17-19 h | | 1-3 h | 9-11 h | | 3-5 h | | 11-13 h |
| Yin | 13-15 h | 5-7 h | | 7-9 h | | 23-1 h | 15-17 h | | 15-17 h | | 23-1 h | 7-9 h | | 5-7 h | | 13-15 h |
| | Herz rechts Kreislauf | Lunge rechts | | Pancreas | | Leber rechts | Niere rechts | | Niere links | | Leber links | Milz | | Lunge links | | Herz links Kreislauf |
| ORGANE | Ileum rechts Allergien | Dickdarm rechts Ileosacrales Gebiet | | Magen rechts Pylorus | | Gallenblase | Blase rechts urogenitales Gebiet | | Blase links urogenitales Gebiet | | Gallengänge links | Magen links | | Dickdarm links | | Jejunum, Ileum Allergien |
| WIRBEL | H 7 B 1 B 5 B 6 S 1 S 2 Hüfte | H 7 H 6 H 5 B 4 B 3 L 5 L 4 | | B 12 B 11 L 1 | | B 9 B 10 | L 3 L 2 Co S 5 S 4 S 3 | | L 3 L 2 Co S 5 S 4 S 3 | | B 9 B 10 | B 12 B 11 L 1 | | H 7 H 6 H 5 B 4 B 3 L 5 L 4 | | H 7 B 1 B 5 B 6 S 1 S 2 Hüfte |
| RÜCKENMARK-SEGMENTE | Th 1 C8 Th 7 Th 6 Th 5 S 3 S 2 S 1 | C 7 C 6 C 5 Th 4 TH 3 Th 2 L 5 L 4 | | Th 12 Th 11 L 1 | | TH 8 Th 9 Th 10 | L 3 L 2 Co S 5 S 4 | | L 3 L 2 Co S 5 S 4 | | TH 8 Th 9 Th 10 | Th 12 Th 11 L 1 | | C 7 C 6 C 5 Th 4 TH 3 Th 2 L 5 L 4 | | Th 1 C8 Th 7 Th 6 Th 5 S 3 S 2 S 1 |
| GELENKE | Schulter - Ellbogen | | | Knie vorn | | Knie hinten | | | Knie hinten | | | Knie vorn | | Schulter - Ellbogen | | |
| | Hand ulnar Fuß plantar Zehen | Hand radial Fuß Großzehe | | Kiefer | | Hüfte | Kreuzsteißbein | | Kreuzsteißbein | | Hüfte | Kiefer | | Hand radial Fuß Großzehe | | Hand ulnar Fuß plantar Zehen |
| | | | | | | Fußw | | | Fuß | | | | | | | |
| SINNESORGANE | Ohr Netzhaut | Siebbeinzellen Nase, Geruch | | Kieferhöhle Zunge, Geschmack | | Auge Sehen | Stirnhöhle Nase, Geruch | | Stirnhöhle Nase, Geruch | | Auge Sehen | Kieferhöhle Zunge, Geschmack | | Siebbeinzellen Nase, Geruch | | Ohr Netzhaut |

# 2. Biologische Zahnheilkunde – Biological Dentistry

## 2.1 DEFINITION

Darunter verstehen wir eine Zahnheilkunde, welche den Bioorganismus „Mensch“ „bio-logisch“ betrachtet. Dabei erkennen wir, dass das Kauorgan sehr eng verbunden ist mit dem gesamten Körper. Schließlich sind nahezu alle Sinnesorgane um das Kauorgan angeordnet und das Gehirn befindet sich in unmittelbarer Nähe. Die Bedeutung des Kausystems zeigt sich auch in der Tatsache, dass der 5. Gehirnnerv (Trigeminus) 50% des Raumes der 12 Gehirnnerven beansprucht!
Die Meridiane laufen nicht nur durch das Zahnsystem, sondern werden durch die 15.000 Zahnkontakte täglich aktiviert. Zahnlosigkeit zieht deshalb eine Verkümmerung des assoziierten Meridians nach sich, was durch Akupunktur oder Reflexzonenmassage versucht wird auszugleichen. Deshalb ist es so ungemein wichtig, dass jede Zahnposition durch einen gesunden Zahn oder zumindest ein neutrales Keramik-Implantat aktiviert wird:
Sowohl die Statik der Wirbelsäule als auch die Durchblutung ins Gehirn und dessen venöser Abfluss sind von der Kiefergelenkssituation abhängig. Einerseits wird durch einen Bisshöhenverlust die Region der großen Gefäße zum und vom Gehirn komprimiert. Dies bedeutet, dass einerseits der Blutzufluss zum Gehirn nicht ausreichend sichergestellt ist (1mm Bisshöhenverlust reduziert die Durchblutung des Gehirns um rund 50%!). Andererseits können Gifte und Abfallstoffe aus dem Gehirn nur über eine ausreichend weite Vena Jugularis abfließen. Dies ist umso wichtiger, als dass das Gehirn kein Lymphsystem besitzt, sondern der Abtransport durch das sog. „Glya-Lymphatische System“ erfolgt:  in der Nacht schrumpfen die Gehirnzellen und generieren dadurch einen Hohlraum zwischen den Zellen, über welchen diese Gifte abfließen können. Voraussetzung dafür ist allerdings, dass nachts alle Stressquellen abgestellt sind. Dazu gehören u.a. alle EMF-Quellen wie Mobilfunk, WiFi etc.
Leider existiert aber neben dem Oralen System kein anderes Organ oder eine weitere Körperregion in unserem Organismus, welche dermaßen mit Schwermetallen, Legierungen, giftigen Materialien, toten Körperorganen und Entzündungen durchsetzt ist. So ist die Zahnmedizin beispielsweise die einzige medizinische Disziplin, welche überhaupt auf die Idee kommt, ein totes Organ im Körper zu belassen. Aus diesem Grunde liegt die Ursache für über 60 % aller chronischen Erkrankungen im Kauorgan begründet.
Ein weiterer fataler Störfaktor der Neuzeit beruht darauf, dass das Zahnfleisch zum Ektoderm (=Körperaußenseite) gehört, der Knochen jedoch zum Endoderm (=Körperinnenseite). Wenn wir etwas Giftiges essen, dann befindet sich dies im Magen und Darm noch immer im Ektoderm, also auf der Körperaußenseite. Erst wenn es resorbiert wurde, befindet es sich im Endoderm. Ist nun der Verbund zwischen Zahnfleisch (=Ektoderm) und Knochen (=Endoderm) zerstört, wie dies bei einer Parodontitis bei fast allen Menschen der Neuzeit der Fall ist, dann können Erreger und Toxine direkt wie ein Trojanisches Pferd in den Körper gelangen. Ein Schock für das Immunsystem und der Grund dafür, dass Zahnfleischerkrankungen das Risiko von Herzerkrankungen maximal begünstigen. Das Keramikimplantat besitzt die herausragende Eigenschaft, dass das Zahnfleisch an die Keramik anwächst und somit die „Immunologische Türe“ fest verschließt. Im Gegensatz dazu wächst an Titan das Zahnfleisch niemals an, was bedeutet, dass durch ein Titanimplantat die Immunologische Türe lebenslang sperrangelweit offensteht.
Der Ansatz der Biologischen Zahnheilkunde besteht nun darin, diese logischen Zusammenhänge zu akzeptieren, in das gesamte Handeln einzubeziehen und daraus ein gleichermaßen einfaches wie auch hocheffizientes Behandlungskonzept abzuleiten: alle nicht-biologischen bzw. nicht-neutralen Materialien werden unter maximalen Schutzmaßnahmen entfernt. Alle toten Organanteile und Entzündungen werden entfernt unter Aktivierung des Immunsystems, ohne dieses zusätzlich durch den Einsatz von oralen chemischen Medikamenten zu schädigen. Der Erhalt und die Rekonstruktion des Kausystems wird unter Anwendung von metallfreien und neutralen Werkstoffen durchgeführt, immer unter dem Aspekt, die Anatomie, den Knochen, das Weichgewebe und damit die Ästhetik zu erhalten bzw. wiederherzustellen.
Dieses Wissen um die Zusammenhänge zwischen Störungen im Kausystem und dem übrigen Organismus nennt man „Fokale Infektion“ und bedeutet nichts anderes, als dass ein Herd/Fokus an einer Stelle vorliegt, aber an einer ganz anderen Stelle eine Reaktion/Störung hervorruft. Dieser Begriff wurde von dem wohl berühmtesten Zahnarzt aller Zeiten, Dr. Weston Price, geprägt, der über 30 Jahre Präsident der ADA American Dental Association war und dem die Notwendigkeit der Sanierung dieser Foki ist seit langem bekannt war. Seine Arbeit wurde und wird weiterhin unterstützt durch biologische Zahnärzte und Ärzte wie Johann Lechner, Boyd Haley, Dietrich Klinghardt, Joachim Mutter und viele andere ausführlich beschrieben. Das Dilemma bestand bislang allerdings darin, dass am Ende der „notwendigen Aufräumarbeiten“ oft ein „Feld der Verwüstung“ zurückblieb, wo dann Lücken durch Prothesen und Knochenaufbauten weiter behandelt werden mussten.

Die Patienten waren oft für Wochen nicht gesellschaftsfähig, litten unter starken Schmerzen und massiven Schwellungen und waren teils Jahre damit beschäftigt, wieder einen halbwegs anatomisch und ästhetisch ansprechenden Zustand zu erlangen.
Dies war das Handicap der Ganzheitlichen Zahnheilkunde in der Vergangenheit: die Patienten verstanden zwar die Notwendigkeit einer radikalen Therapie auf dem Weg zur Gesundung, waren jedoch mit der angebotenen Lösung nicht einverstanden.Die Patienten waren oft für Wochen nicht gesellschaftsfähig, litten unter starken Schmerzen und massiven Schwellungen und waren teils Jahre damit beschäftigt, wieder einen halbwegs anatomisch und ästhetisch ansprechenden Zustand zu erlangen.
Dies war das Handicap der Ganzheitlichen Zahnheilkunde in der Vergangenheit: die Patienten verstanden zwar die Notwendigkeit einer radikalen Therapie auf dem Weg zur Gesundung, waren jedoch mit der angebotenen Lösung nicht einverstanden.

## 2.2 BIOLOGISCHE ZAHNHEILKUNDE VERSUS GANZHEITLICHE/NATURHEILKUNDLICHE ZAHNMEDIZIN

Aus diesem Grunde etablierte sich eine weniger radikale aber auch weniger effektive Disziplin, die „Ganzheitliche, Naturheilkundliche oder auch Holistische Zahnmedizin“, welche durch meist subjektive, also nicht reproduzierbare und wissenschaftlich abgesicherte Messverfahren und Therapien bemüht war, die Störungen zu reduzieren und positiv zu beeinflussen. So wurden z.B. weiterhin „Biolegierungen“ verwendet, welche jedoch zuvor ausgetestet wurden oder es wurden Zahnherde, statt diese zu entfernen, mit Neuraltherapie positiv zu beeinflussen versucht. Erfolge waren durchaus vorhanden, allerdings nicht in der Dimension, in der das Kauorgan an den chronischen Erkrankungen beteiligt ist. Schauen wir uns nun nochmals die Biologische Zahnheilkunde an: um diese auszuüben, benötigen wir exzellente und versierte Chirurgen, da kompliziert verlagerte Weisheitszähne, Entzündungen oder Fremdkörper in Nerv- oder Kieferhöhlennähe oder extrem ankylotisch verbackene wurzelbehandelte Zähne unter Erhalt des Knochens schonend entfernt werden müssen. Auf hohem Niveau ausgebildete und arbeitende Chirurgen konnten mit der „Ganzheitlichen Zahnmedizin“ nicht viel anfangen und haben diese meist als „esoterische Strömung“ abgetan. Die ganzheitlichen Zahnärzte hatten jedoch nicht die chirurgische Ausbildung durchlaufen, um die o.a. Störungen radikal chirurgisch zu eliminieren statt diese lediglich zu beeinflussen.

Entfernung der beiden mittleren Frontzähne mit Sofortimplantation und Sofortprovisorien (unten). Nicht nur waren die Bandscheibenbeschwerden des Patienten direkt nach der OP "verschwunden", sondern auch das Provisorium bereits optisch ansprechender als die alten Keramik-Kronen.

## 2.3 THE SWISS BIOHEALTH CONCEPT

Hervorgegangen und weiterentwickelt aus dem Konzept der „Dr. Volz Biological Dentistry“ haben wir nun seit 2001 die Möglichkeit, die durch eine radikale Sanierungs-Chirurgie geschaffenen Lücken komplett neutral und metallfrei sowie festsitzend mit den durch Dr. Volz entwickelten Keramikimplantaten zu versorgen. Mit der Entwicklung und Einführung des „SCC Short Cut Concept nach Dr. Volz“ sind wir seit 2014 in der historisch einmaligen Situation, dass wir nun in einem Arbeitsgang die durch die radikale Chirurgie geschaffenen Lücken sogar in derselben Sitzung mit Keramikimplantaten und festsitzenden Versorgungen therapieren können, ohne dass der Patient nennenswerte Schmerzen oder Schwellungen erdulden muss, sondern nach wenigen Tagen wieder voll einsatz- und gesellschaftsfähig ist. Gleichzeitig wird die Anatomie, der Knochen und das Zahnfleisch erhalten und somit das „Prinzip der körperlichen Unversehrtheit“ gewahrt.
„Proof of Concept“ ist die Tatsache, dass die häufigste Berufsgruppe, welche Dr. Volz implantiert, Zahnärzte, insbesondere Implantologen sind. Dicht gefolgt von Heilpraktikern und biologisch arbeitenden Ärzten und Therapeuten.
Der Grund dafür ist die Tatsache, dass wir mit diesem Sofortimplantationsprotokoll für die seit über 100 Jahren bekannte notwendige Eliminierung der Störfelder nun eine Lösung anbieten können, welche die Zustimmung der Patienten erhält und von diesen sehr gerne angenommen wird.

Unzählige Patienten, welche um die Notwendigkeit einer Therapie wussten, aber mit der angebotenen Lösung nicht einverstanden waren, strömen nun in diese Praxen und Kliniken, welche das „SCC Short Cut Concept nach Dr. Volz“ und das „THE SWISS BIOHEALTH CONCEPT“ anbieten.

## 2.4 DAS ALL IN ONE CONCEPT UND MY BIOHEALTH WEEK

Eine logische Weiterentwicklung und aus der 26-jährigen Erfahrung von Dr. Volz geboren, war die Gründung der SWISS BIOHEALTH CLINIC 2016 und das dort eingeführte ALL IN ONE CONCEPT: in nur einer Sitzung oder Sequenz werden alle dentalen Probleme auf einmal eliminiert. Denn nur wenn alle potentiellen Störfaktoren wie Metalle, Osteonekrosen, wurzelbehandelte Zähne und sonstigen Störfelder vollständig entfernt werden, ist das Immunsystem in der Lage, perfekte Arbeit zu leisten und die Implantate zuverlässig einzuheilen und den Systemstress zu eliminieren. Dies ist umso wichtiger, als dass Keramikimplantate komplett neutral und somit nur in gesunden Knochen mit einem funktionierenden Immunsystem einheilen. Titanimplantate heilen durch die Ausschüttung von Entzündungsmediatoren wie TNFα und IL1β im Sinne einer chronischen Entzündung und somit auch in schlechten Knochen ein. Jedoch sind laut Konsensus-Konferenz 2006 (!) bereits nach 5 Jahren über 80% der Titanimplantate von Zahnfleischentzündung und über 50% der Titanimplantate von Knochenentzündung befallen.* Diese Peri-Implantitits existiert bei Zirkonoxid-Keramikimplantaten nicht und rechtfertigt den höheren Aufwand im Vorfeld! Durch das sehr konsequente „ALL IN ONE CONCEPT“ konnten wir in der SWISS BIOHEALTH CLINIC Erfolgsquoten von um die 98% erzielen mit dem positiven Nebeneffekt, dass die Patienten in einer Sitzung bzw. Sitzungssequenz die gesamte Behandlung hinter sich bringen, die Basis für den gesundheitlichen Nutzen schnellstmöglich geschaffen wurde und die Patienten die Klinik mit festen und ästhetischen Provisorien verlassen. Die rechts aufgeführten Grafiken veranschaulichen exemplarisch, nach welchem Schema die Behandlung nach dem THE SWISS BIOHEALTH CONCEPT ablaufen wird und wie sich der Patient in den Wochen zuvor und danach vorbereiten und verhalten muss. Das Schema orientiert sich an dem von international anerkannten Spezialisten der biologischen Medizin und Zahnmedizin entwickelten BTP BIOLOGICAL TREATMENT PROTOCOL.

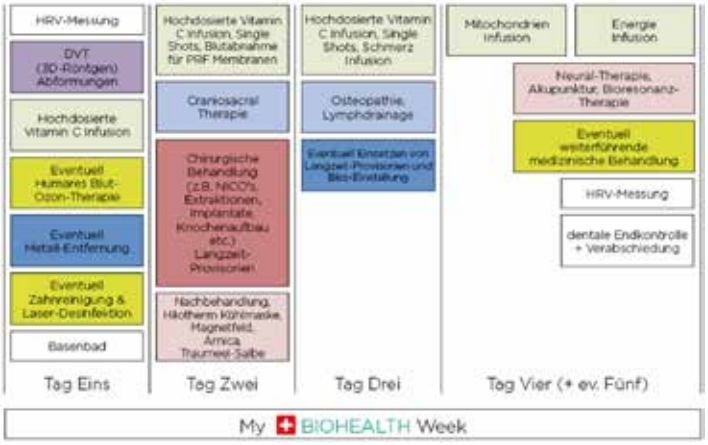


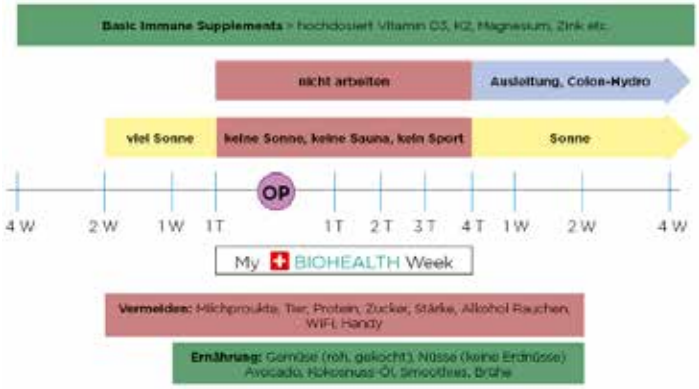


* (Peri-implant mucositis in 80% - Peri-implantitis in > 56% aller Fälle. Konsens Report des 6. European Workshop on Periodontology aus 2006).

# 3. Systematik des "THE SWISS BIOHEALTH CONCEPT"

Um es ganz kurz zu fassen, könnte man das Ziel des "THE SWISS BIOHEALTH CONCEPT" wie folgt definieren: die Immunologie als Partner nutzen. Radikal, aber belastungsfrei (atraumatisch), frühzeitig, vorbeugend und minimalinvasiv arbeiten, um Schwellungen und Schmerzen zu vermeiden. In möglichst wenigen Sitzungen unter Erhalt der Gesellschaftsfähigkeit zum Ziel kommen. Möglichst wenig Fremdmaterialien verwenden und diese – wenn doch nötig – dann so dicht wie möglich an der Biologie orientieren. UND: den Patienten über die Therapie hinweg so viel wie möglich im Parasympathikus-Modus halten.
Die Immunologie, als Lehr der körpereigenen Abwehr von Krankheitserregern und körperfremden Stoffen ist dosisunabhängig im Gegensatz zur Toxikologie, der Lehre der Giftstoffe, welche dosisabhängig ist. Die drei wichtigsten Zytokine in der angeborenen Immunantwort sind TNFα, NF-κB und IL-1β.

## 3.1 DIAGNOSE:

**a) Anamnese, Befund, Untersuchung:** selbstverständlich müssen alle konventionellen Aspekte einer zahnmedizinischen Untersuchung und Befunderhebung erfüllt werden. Hierzu gehören Anamnese, Befund, Röntgen, Funktionsuntersuchung, Modellerstellung etc.

**b) DVT:** ergänzend ist ein dreidimensionales Röntgenbild DVT (Digitale Volumentomographie) unbedingt erforderlich, um Entzündungen, Ischämische Osteonekrosen (NICO = Neuralgia Inducing Cavitational Osteonecrosis) sowie. Fremdkörper und Metallversprengungen aufzufinden und lokalisieren zu können.

**c) LDL- und Vitamin D3 (25-OH)-Analyse:** ein hoher LDL-Wert (Low Density Lipoprotein = „das böse Cholesterin“) über 1,2 g / L weist auf eine hohe Entzündungsbereitschaft hin. Ein niedriger D3-Wert unter 70 ng / ml reduziert die Chance, gesunden Knochen bilden zu können und korreliert mit einem schwachen Immunsystem.

CHOUKROUN, Joseph, et al. Two neglected biologic risk factors in bone grafting and implantology: high low-density lipoprotein cholesterol and low serum vitamin D. Journal of Oral Implantology, 2014, 40. Jg., Nr. 1, S. 110-114.
SCHULZE-SPÄTE, Ulrike, et al. Systemic vitamin D supplementation and local bone formation after maxillary sinus augmentation–a randomized, double-blind, placebo-controlled clinical investigation. Clinical oral implants research, 2015.
BRYCE, G.; MACBETH, N. Vitamin D deficiency as a suspected causative factor in the failure of an immediately placed dental implant: a case report. Journal of the Royal Naval Medical Service, 2013, 100. Jg., Nr. 3, S. 328-332.
COOPER, Lyndon F. Systemic effectors of alveolar bone mass and implications in dental therapy. Periodontology 2000, 2000, 23. Jg., Nr. 1, S. 103-109.

**d) Immunlogische Tests:** es können auch weitere Tests durchgeführt werden, welche allerdings bereits weit in den medizinischen Bereich ragen und gegebenenfalls in Zusammenarbeit mit einem Mediziner/Heilpraktiker durchgeführt werden sollten: Porphyrine-Test, Nitrostress- Test, Stuhluntersuchung, HPU/KPU-Analyse, Gen-Tests, IGG4 Nährstoffanalyse etc.

**e) Unverträglichkeitstests:** besitzt der Patient Titanimplantate, so sollte grundsätzlich sowohl ein Melisa-Test durchgeführt werden (www.melisa.org) als auch ein Titanstimulationstest (www.imd-berlin.de), da Titan das einzige Material ist, welches nicht grundsätzlich und automatisch aus dem Patienten entfernt wird. Durch die Bevorstehende Umstellung auf das neue Mobilfunknetz 5G raten wir allerdings mittlerweile zur prophylaktischen Entfernung, da sich bereits im 3G-/4G-Feld beim Telefonieren mit dem Mobiltelefon der Knochen rund um ein Titanimplantat um bis zu 4°C erhöht!

**f) Meridiananalyse:** nachdem Entzündungen und Herde auf der 3D-Aufnahme identifiziert wurden, werden diese mit den Allgemeinbeschwerden des Patienten durch Anwendung des Meridiansystems "gematcht", also in Zusammenhang gebracht. Wir erkennen dabei immer und bei allen Patienten eine Häufung der allgemeinmedizinischen Symptome auf den Meridianen, welche durch Herde, Störfelder oder Entzündungen verlaufen (siehe 1.6).

**g) Neuraltherapeutische Simulation:** die unter f) identifizierten Zusammenhänge können nun für den Patienten spür- und nachvollziehbar simuliert werden. Ein perfektes Instrument, um den Patienten von der Notwendigkeit der Sanierung zu überzeugen und vorab zu bestimmen, ob die biologisch-zahnmedizinische Therapie eine Verbesserung im allgemeinmedizinischen Bereich nach sich ziehen wird. Hierbei ist ein grober Richtwert, dass die tatsächliche Verbesserung etwa doppelt so stark sein wird, wie diese durch die Simulation spontan auftritt.
Dabei wird eine Ampulle Procain Steigerwald 1 % in die Umschlagfalte der verdächtigen Region eingespritzt. Man sollte dabei nicht zu vorsichtig vorgehen, sondern ganz bewusst einen spürbaren Einstich provozieren und ca. 0,3 ml der Flüssigkeit einspritzen. Dieser Einstichschmerz erzeugt einen sogenannten Viszerokutanen Reflex, welcher das System in gewisser Weise aufweckt (Wikipedia: der viszerokutane Reflex ist ein Reflex, der bewirkt, dass Schmerzen, die in inneren Organen entstehen, als Schmerzen der Haut wahrgenommen werden. Das geschädigte Organ und die schmerzende Stelle auf der Körperoberfläche können mitunter weit auseinanderliegen). Man lässt dabei den Patienten die Augen geöffnet halten und beobachtet eine eventuelle Verkleinerung der Pupillen. Tritt diese ein, so ist dies ein Zeichen dafür, dass man mittels der neuraltherapeutischen Injektion den Patienten durch eine Vagusreaktion vorübergehend aus dem Sympathikus in den Parasympathikus gebracht hat. Patienten, welche unter chronischen Entzündungen (Silent Inflammation) leiden, befinden sich nonstop im "Sympathikusmodus" (Flucht, Abwehr und Verteidigung unter Adrenalinausschüttung). Heilung kann allerdings immer nur im Parasympathikus-Mode stattfinden. Die spontane Verkleinerung der Pupillen, wie auch unter Drogeneinfluss zu beobachten, ist eine direkte Folge der Umschaltung auf den Parasympathikus und damit auf Entspannung und Heilung. Ist ein Zusammenhang zwischen dem "neural- therapeutisch angespritzten Zahnareal" und einer allgemeinmedizinischen Erkrankung bzw. Störung gegeben, so wird der Patient innerhalb von wenigen Sekunden, jedoch spätestens innerhalb von 8 Stunden mit einer Verbesserung reagieren.

Procain ist eine nicht süchtig machende synthetische Ableitung von Kokain, welches vor der Einführung von Procain die wichtigste schmerzstillende Substanz und u.a. in der ganz frühen Coco-Cola® enthalten war. Procain ist einerseits ein nebenwirkungsarmes Anästhetikum (Novocain®), welches die Reizleitung ausschaltet. Gleichzeitig besitzt es neben seiner antiinflammatorische Wirkung eine sehr starke antiphlogistische Wirkung (Hemmung der Produktion IL6 sowie des CRP), stabilisiert die Nervenzellmembranen, regt den Parasympathikus an (Vagusreaktion, Vasodilatation), fördert die Durchblutung des Gewebes (Antidot zum Adrenalin) und gilt als Radikalefänger. Weiterhin übt es einen "Anlockeffekt = Chemotaxis" auf Abwehrzellen aus. In einer Anwendung können bis zu 200mg Procain injiziert werden, also bis zu 20ml bzw. 10 Ampullen der 1%-igen Lösung. Im Gewebe zerfällt Procian in die Bestandteile Dimethylaminoethanol, was eng verwandt ist mit dem Neurotransmitter und Parasympathikus-Aktivator Acetylcholin und in den Bestandteil PABA, einem Baustein der Folsäure.

## 3.2 IMMUNOLOGISCHE VOR- UND NACHBEHANDLUNG

Im 21. Jahrhundert angekommen, sollte es logisch erscheinen, dass es heute nicht mehr angesagt sein kann, oralchirurgische Eingriffe stereotyp mit einem oralen Antibiotikum abzudecken, Chlorhexidin zur Mundspülung zu verordnen und eine massive Schwellung über viele Tage hinzunehmen. Beides entspringt einem sehr mechanistischen Weltbild, nach welchem Bakterien bekämpft und abgetötet werden, ohne die Nebenwirkungen zu beachten. Orale Antibiotika (anti bios = gegen das Leben) führen auf unterschiedlichen

Wegen immer zu einer Lyse (Auflösung) der Zellmembran der Bakterien, was zur Folge hat, dass gewaltige Mengen an Endotoxinen (also sozusagen der Darminhalt der Bakterien) in das System Mensch freigesetzt werden, was zum septischen Schock führen kann. Weiterhin fühlen sich die Patienten unter oraler Antibiotika-Einnahme immer geschwächt und leiden unter Durchfall und Erbrechen, da die wertvollen Darmbakterien zerstört werden. Eine weitere Folge sind oft Pilze im Darm oder Genitalbereich, da diese nun nicht mehr durch die Bakterien kontrolliert werden. Dieselbe Wirkung sehen wir nach dem Einsatz von Chlorhexidin, dass Pilze in der Mundhöhle überhandnehmen. Weiterhin wird durch den unbedachten und routinemäßigen Einsatz der oralen Antibiotika die Resistenzbildung gefördert und die lebensrettende Wirkung für wirklich bedrohliche Erkrankungen reduziert.

Deshalb setzen wir in der "Biological Dentistry" auf die Stärkung des Immunsystems, die lokale Sterilisation und auf die Aktivierung der Knochenheilung mit natürlichen oder intravenös eingebrachten Substanzen, um Nebenwirkungen und negative Begleiterscheinungen zu vermeiden. Antibiotika, welche auf diese Weise intravenös verabreicht werden, weisen nicht die o.a. negativen Begleiterscheinungen und Nebenwirkungen auf!

Dazu müssen wir uns bewusstmachen, dass die notwendigen Systeme in unserem Organismus zwar vorhanden sind, aber leider oft nicht mehr funktionieren, da wir uns zu weit von der Natur entfernt haben: evolutionsgeschichtlich sind wir dafür geschaffen, uns unbekleidet auf Äquatorniveau zu bewegen und uns bei viel Bewegung von frischen Naturprodukten zu ernähren, welche uns ausreichend mit allen Vitaminen (v.a. Vitamin C) und Mineralien versorgen.

Die aktuelle Wirklichkeit sieht leider so aus, dass wir uns meist den ganzen Tag vollständig bekleidet in geschlossenen Räumen weit entfernt vom Äquator aufhalten ohne Bewegung und somit einen reduzierten Stoffwechsel aufweisen. Wenn wir dann doch mal in die Sonne gehen, "schützen" wir unseren Körper durch Sonnencreme und damit vor der Aufnahme von Vitamin D3, welches ab Schutzfaktor 2 nicht mehr in unserer Haut gebildet wird. Leider reduziert auch die Volkskrankheit Übergewicht die D3-Aufnahme, da Vitamin D3 zwar in der Haut gebildet, aber nicht ins Blut abgegeben werden kann. Abgesehen davon enthalten fast alle Sonnencremes Titandioxid (E171).

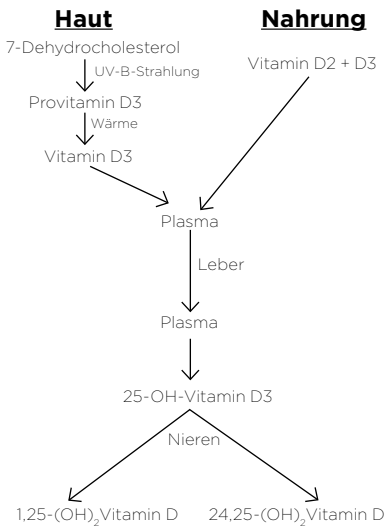


**a) Vitamin D3** ist genau genommen kein Vitamin, sondern ein Hormon und zwingend notwendig für eine ungestörte Knochenheilung, da es Osteoklasten hemmt und Osteoblasten aktiviert. Weiterhin steuert es über 1.000 verschiedene Gene und stärkt das Immunsystem, indem es die erworbene (v.a. im Falle von Autoimmunerkrankungen überaktive) Immunantwort nach unten und die angeborene unspezifische Immunantwort nach oben reguliert. U.a. werden AMP's, antimikrobielle Proteine, gestärkt. Diese AMP's töten Mikroorganismen, also Bakterien und Viren oft schneller und effektiver ab, als das erworbene Immunsystem mit der Aktivierung von spezialisierten Abwehrzellen. Die Gripperesistenz beruht auf der Hemmung des NFKB-Transkriptasefaktors. Weiterhin gilt es als gesichert, dass Vitamin D3 sowohl in der Vorbeugung von Herzinfarkt als auch von Krebserkrankungen unerlässlich ist.
An einem sonnigen Tag am Äquator bildet der Mensch etwa 10.000 I.E. (Internationale Einheiten) Vitamin D3 pro Stunde. Die empfohlene Tagesdosis wurde in Deutschland erst im Jahre 2015 von 400 Einheiten auf 1.000 Einheiten täglich erhöht. Wir gehen davon aus, dass eine schützende Dosis bei 20.000 I.E. pro Tag liegen und den Patienten optimal auf einen chirurgischen Eingriff vorbereiten sollte. In der Nahrung ist leider nur sehr wenig D2 und D3 enthalten. Lediglich Lebertran weist einen signifikanten Wert von 13.200 I.E. pro 100g auf. Typische Mangelsymptome sind Rachitis, Osteoporose, Infektanfälligkeit, Zahnfleischentzündungen, u.v.m Mit dieser Pauschaldosierung von 20.000 I.E./Tag erreichen wir bei einer Verordnung vier Wochen vor dem OP- Termin eine Blutkonzentration von rund 70 bis 120 ng D3 / ml. Dies entspricht etwa dem Vitamin D3-Level einer Person, welche in der Äquatorregion lebt. Damit ist der Patient optimal auf eine Operation vorbereitet. Doch leider liegen 85 % aller Deutschen sogar noch unter dem deutschen Minimum-Grenzwert von 30 ng D3 / ml, was bedeutet, dass sie sich im "Immunlogischen Winterschlaf" befinden und nicht in der Lage sein werden, Knochen und Wunden vollständig und komplikationslos auszuheilen. Wichtig ist es, bei einer Langzeitanwendung

Vitamin D3 mit Vitamin K2-mk7 zu kombinieren, da Vitamin D3 das Vitamin K2 verbraucht. Ein K2-Mangel kann sich u.a. in Herzbeschwerden äußern. Durch die Kombination von D3 mit K2-mk7 wird auch der bei Überdosierung von D3 auftretenden Hyperkalzämie vorgebeugt. Das Verhältnis von Vitamin D3 zu K2-mk7 sollte 10.000 I.E. D3 zu 100 µg K2-mk7 sein. Generell ist Vitamin K2/mk7 dafür verantwortlich, dass die durch das D3 im Darm resorbierten und in den Nierenendtubuli rückresorbierten Mineralien aus dem Blut in den Knochen transportiert werden. Ein zu hoher Mineraliengehalt im Blut könnte zu Arteriosklerose führen. Somit beugt K2/mk7 zusätzlich der Volkskrankheit Arteriosklerose vor. In den letzten Jahren wird zunehmend die sogenannte Vitamin-D3-Rezeptorblockade diskutiert. Diese wird eingeleitet durch die Aktivierung von den in der DNA eingelagerten eigentliche „stillen" Retroviren durch Umwelt- und Zahntoxine. Dadurch erklärt sich, dass nach erfolgter Sanierung im Sinne des ALL-IN-ONE-Konzeptes überaschenderweise deutlich geringe Mengen an D3 genügen, um den Wert von 70 ng/ml zu halten. Vor der Sanierung muss bei Vorliegen einer Rezeptorblockade durch eine massive kompetitive Flutung des Systems mit hohen Dosen Vitamin D3 reagiert werden, um den geforderten Wert > 70 ng/ml zu erzielen. Dies gelingt in nahezu allen Fällen mit der ua. BASIC IMMUNE Mischung. Selten muss D3 auf Dosen bis zu 100.000 I.E. pro Tag erhöht werden.

**b)** Durch das **BASIC IMMUNE PROTOCOL** nach Dr. Klinghardt und Dr. Volz wird die Vorbereitung auf eine Operation mit Mineralien und Vitaminen standardmäßig wie folgt eingeleitet:

- Morgens ein Tütchen der energiespendenden Inhaltsstoffe (Energy):

| Mikro-nährstoff | Details | Menge am Morgen | Einheit |
|---|---|---|---|
| Vitamin A | Acetat | 2.400 | µg |
| Vitamin K2 | mk7 | 200 | µg |
| Bromelain | Bromelain | 1.100 | F.I.P. |
| L-Arginin | L-Arginin | 1.500 | mg |
| Folsäure | Folinsäure/ Methylfolat | 2.500 | µg |
| Vitamin B12 | Methylcobolamin | 2.000 | µg |
| Vitamin B2 | Riboflavin | 50 | mg |
| Vitamin D3 | Cholecalciferol | 500 | µg |
| Vitamin C | Ascorbinsäure | 2.000 | mg |
| Vitamin E | Tocotrienole | 200 | mg |
| Q10 | Coenzym Q10 | 100 | mg |
| Selen | Selenomethionin | 600 | µg |

- Abends ein Tütchen der entspannenden und müde machenden Inhaltsstoffe (Relax)

| Mikro-nährstoff | Details | Menge am Abend | Einheit |
|---|---|---|---|
| L-Arginin | L-Arginin | 2.500 | mg |
| ALA | Alphaliponsäure (R & S) | 600 | mg |
| Lysin | Lysin | 2.000 | mg |
| Vitamin B6 | Pyrodoxal-5-phosphat | 30 | mg |
| Magnesium | Magnesiumzitrat | 474 | mg |
| Zink | Zink Zitrat | 56 | mg |
| Mangan | Mangansulfat | 6 | mg |

Die Einnahme der BASIC IMMUNE Mischung startet 4 Wochen vor dem Eingriff und wird nach dem Eingriff weitere 4 Wochen fortgeführt. Dadurch werden die Speicher maximal aufgefüllt, ohne dass durch die relativ kurze Einnahmeperiode von 2 Monaten ein Schaden durch Überdosierung auftreten könnte. Durch die einfache Darreichungsform mit zwei Tütchen täglich für morgens und für abends ist eine fehlerfreie Einnahme ohne Zeitaufwand gewährleistet und erleichtert speziell Menschen, die viel reisen und unterwegs sind, die korrekte Einnahme.

**c) Vitamin C:** dieses ist ebenso wichtig für die Wundheilung und den Infektionsschutz wie das Vitamin D3. Der Mensch ist ein sog. "Defektmutant", da er durch ein fehlendes Enzym das Vitamin C leider nicht mehr eigenständig im Dünndarm aus Glukose synthetisieren kann, sondern es durch die Nahrung aufnehmen muss. Die empfohlene Tagesdosis liegt in Deutschland offiziell bei 75 mg pro Tag und kann in dieser Dosierung gerade eben mal Skorbut verhindern.
Der zweifache Nobelpreisträger Prof. Linus Pauling empfahl, 10 bis 20 g Vitamin C täglich einzunehmen und begründete dies damit, dass alle Tiere, wie zum Beispiel die Ziege, welche noch selbst 20-100 mg Vitamin C pro Tag aus Glucose metabolisieren können, vergleichbare hohe Mengen bei gleichem Körpergewicht bilden können. In Stresssituationen bilden Tiere sogar nochmals deutlich höhere Mengen an Vitamin C. So kann die Ratte in einer akuten Stresssituation in Sekundenbruchteilen bis zu 10 g Vitamin C bilden. Pauling und Cameron zeigten in einer Studie mit unbehandelbaren und aufge-

gebenen Krebspatienten, dass bei einer Gabe von täglich 10 g Vitamin C nach einem Jahr noch 22 % der Patienten lebten im Vergleich zu 4 % der Kontrollgruppe ohne Vitamin C. Dosen bis zu 15 g täglich zeigen keinerlei Nebenwirkungen, müssen aber i.V. gegeben werden, da die orale Aufnahme auf ca. 500 mg pro Tag reduziert ist. Für die einmalige Gabe vor, während und nach einer Kieferoperation wird je 15 g Vitamin C empfohlen um auf eine Gesamtdosis von 45 g Vitamin C perio-operativ zu kommen. Lediglich über die Esther-C-Form kann über einen Gewöhnungs- und Trainingseffekt auch eine höhere Dosis von 2 bis 10 g täglich oral aufgenommen werden (DNA-Produkte: Ester-C). Vitamin C ist nicht nur der Radikalefänger (Antioxidant) schlechthin und reduziert damit den Gewebestress, sondern besitzt wie Vitamin D3 auch eine osteoblastenaktivierende und eine osteoklastenhemmende Wirkung, was deutlich den Knochenaufbau unterstützt und potentiellen Knochenabbau hemmt. Hinzu kommen entgiftende und antiinflrammatorische (anti-entzündliche) Wirkungen sowie Unterstützung im Aufbau von Kollagen und Bindegewebe. Mangelsymptome sind typischerweise Skorbut, Parodontitis, sowie Wundheilungsstörungen und Infektanfälligkeit. Leider enthält Orangensaft entgegen dem „Volksglauben“ lediglich die äusserst geringe Menge von 52 mg pro 100 ml. Im Vergleich dazu die Acerolakirsche: 1.700 mg pro 100g!

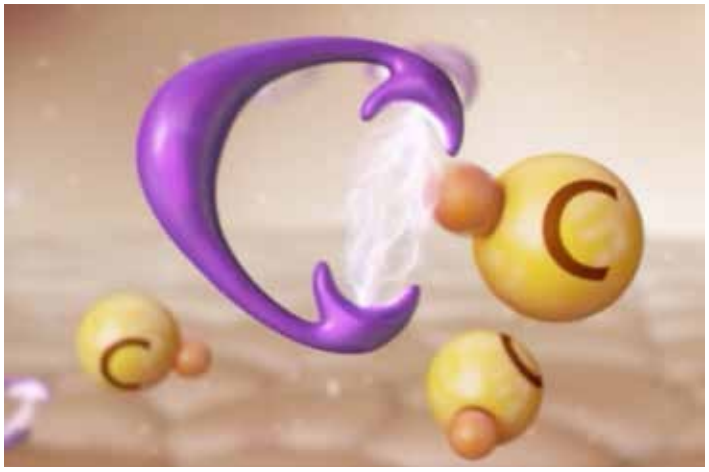

**d) Single Shots:** bei allen mit Entzündungen einhergehenden Operationen sollte vorab intravenös je ein Singleshot Dexametasone (8 mg) und Sobelin 600 mg oder Augmentin 625 mg in 50-100 ml NaCl gelöst i.V. gegeben werden, um die durch Riesenzellen bedingte „Schlechte Entzündung“, welche mit Gewebezerstörung einhergeht, zu vermeiden. Die „Gute Entzündung“ auf der Basis von Makrophagen, Leukozyten und Monozyten, welche neues und gesundes Gewebe produziert, ist davon nicht betroffen.
Wichtig ist in diesem Zusammenhang, dass alle intravenösen Gaben vor der Behandlung verabreicht werden, damit das PRF und das Blutkoagulum, welches in Hohlräumen (Extraktionsalveolen, NICO-Hohlräumen oder Kieferhöhlen) entsteht, aber bis zur Vaskularisierung keinen Kontakt zum Blutkreislauf besitzt, bereits mit den wertvollen Stoffen „beladen“ ist. Die Gabe von Cortisol (Dexametasone) ist in den letzten Jahren immer wichtiger geworden, da mittlerweile über 50% der in den westlichen Industrienationen lebenden Menschen an der sog. „Neben-Nieren-Schwäche“ (Adrenal Fatigue) leiden, was bedeutet, dass diese Personen kein körpereigenes Cortisol mehr bilden können und besonders gefährdet sind in Bezug auf Wundheilungsstörungen und sonstige Komplikationen. Ausgelöst wird diese Neben-Nieren-Schwäche durch die stressbedingte jahrelange Überproduktion an Cortisol, was irgendwann zum Verlust der Fähigkeit führt, noch Cortisol zu bilden („die Bank ist leer“) und dadurch zusätzlich erschwerend die Produktion anderer Hormone in der Nebennierenrinde verändert mit fatalen Folgen für die Gesundheit und die Leistungsfähigkeit der betroffenen Menschen. Wir vermuten, dass mittlerweile gegen 95% unseres Patientenklientels an der NNS leidet. Bitte fordern Sie bei unserer Rezeption den Fragenbogen an, um Ihr Risiko einfach und kostenfrei ermitteln zu können

**e)** Während der gesamten Behandlung erhält der Patient die sog. **BTPII-Infusion**, welche neben 15g Vitamin C noch Procain, Mg-Sulfat, Natriumbicarbonat und Vitamin B12 enthält. Es ist wichtig, als Basis nicht die isotonische Kochsalzlösung zu verwenden, da diese Wasser in den Nieren rückhält, sondern die isoionische Ringerlösung einzusetzen. Gegen Ende der Behandlung wird die BTPII-Infusion gegen eine sog. Schmerzinfusion ausgewechselt, da der Patient in keiner Phase starke Schmerzen verspüren soll, da dies den Sympathikus aktivieren und die Immun- und Heilungsmechanismen drosseln würde. Bei kleinen Eingriffen genügt Perfalgam® (1g Paracetamol) über 15 min. Bei großen und langen Eingriffen sollte man Novalgin® 250 mg über ca. 20 min. infudieren.

**f) DAILY USE** ist eine dem BASIC IMMUNE angelehnte Mischung, welche ebenfalls aus einem Morgen- (Energy) und einem Abend- (Relax) Tütchen besteht und für die dauerhafte Einnahme konzipiert ist. Da die ausreichende Zufuhr durch die Auslaugung unserer Böden und durch den stressbedingten vermehrten Verbrauch mit Vitalstoffen nicht mehr gegeben ist, müssen sich die Menschen in den westlichen Industrienationen täglich und routinemäßig mit den wichtigsten Mineralien und Vitaminen versorgen. Es ist jedoch wichtig, zu verstehen, dass Daily Use lediglich eine Erhaltungsdosis darstellt und zuvor grundsätzlich eine Auffüllung der Speicher durch Basic Immune erfolgen muss.

**g) HENNE ODER EI?**
Durch die konsequente Anwendung dieses prä-, peri- und post-operativen Protokolls in der SWISS BIOHEALTH CLINIC haben wir feststellen können, dass bei allen Patienten, welche diesem Protokoll gefolgt sind, nicht nur die Implantate ohne Komplikationen eingeheilt sind, sondern sich parallel dazu bereits zum OP-Zeitpunkt hin durch die Einnahme der BASIC IMMUNE Mischung alle Zahnfleischentzündungen komplett zurück gebildet hatten. Somit ist die offizielle These, dass ungenügende Zahnhygiene zur Entzündung des Zahnfleisches (Parodontitis) führen soll und diesen Patienten unfair „stigmatisiert" ad absurdum geführt. Wir behaupten, dass die Parodontitis das „Skorbut des 21. Jahrhunderts" ist und durch einen Mineralstoff-Mangel ausgelöst wird, welcher zur Entzündung des Zahnfleisches führt. Dies geht mit Schmerzen und Berührungsempfindlichkeit einher und veranlasst den Patienten dazu, nicht mehr ausreichend zu putzen. „Zahnbelag" steht also am Ende und nicht am Anfang dieser Kaskade!

## 3.3 SANIERUNG

Die Sanierung im Sinne des "THE SWISS BIOHEALTH CONCEPT" stellt einen definierten und systematischen Algorithmus von Behandlungssequenzen dar mit dem Ziel:
- möglichst rasche Entlastung des Immunsystems
- möglichst hohe Sicherheit v.a. im Hinblick auf Infektionen oder Intoxikationen
- schnelle und standardisierte Behandlung unter Schonung der zeitlichen und finanziellen Ressourcen. Dieser Punkt wird oft von den Zahnärzten/Oralchirurgen dahingehend vernachlässigt, als dass nur die primären Kosten (Zahnarzthonorar, Material, Zahnlabor) für den Patienten in Betracht gezogen werden. Oft sind die sekundären Kosten für den Patienten jedoch viel höher: Anreise, Unterkunft, Abwesenheit von der Arbeitsstelle, Arbeitsunfähigkeit durch Schwellung etc.

### 3.3.1 REIHENFOLGE DER SANIERUNG

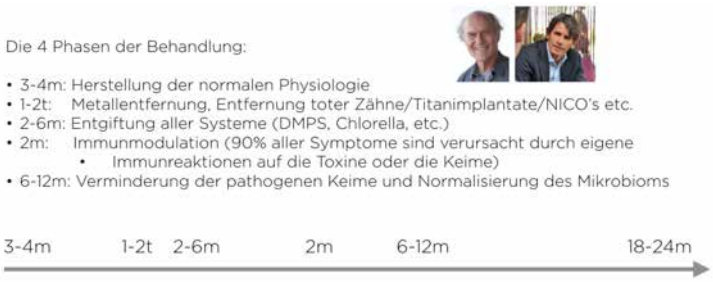


In dieser Übersicht kann man erkennen, wie die dentale Therapie in das 4-Phasen-Konzept von Dr. Klinghardt eingebettet ist. Die Effektivität ist augenscheinlich: in wenigen Tagen durch die Biologisch Dentale Therapie im Rahmen der bis zu zwei Jahre dauernden Behandlung rund 60% der gesundheitlichen Verbesserung erzielt!

Gemäß dem ALL IN ONE CONCEPT werden die u.a. einzelnen Schritte in dieser Reihenfolge möglichst in einer Sitzung, jedoch zumindest an zwei bis drei aufeinander folgenden Tagen, also in einer „Behandlungssequenz" durchgeführt. Wichtig ist dabei, dass nach dem chirurgischen Eingriff für die Dauer von 1-3 Tagen noch keine weiteren invasiven oder ausleitenden Maßnahmen durchgeführt werden, da der Patient sich in diesem Zeitraum in der sog. Katabolen Phase befindet.

**1. Schritt:** schonende und belastungsfreie Metallentfernung unter Schutzmaßnahmen, um das Immunsystem zu **ent**lasten, ohne den Organismus zu **be**lasten
- Amalgamentfernung unter Sechsfach-Schutz und Versorgung mit CEREC-Keramik-Inlays oder mit Langzeitprovisorien
- Kronen-/Brückenentfernung unter Kofferdamschutz und Ersatz durch Langzeitprovisorien
- Entfernung der Kronen unter Kofferdamschutz und der Abutments auf Titanimplantaten

**2. Schritt:** quadrantenweise Entfernung aller wurzelbehandelten und beherdeten Zähne, Wurzelreste, Weisheitszähne, IO/NICO's, Fremdkörper mit nachfolgender Sofortimplantation. Dabei wird im Operationsablauf folgende Reihenfolge angestrebt:
Frauen: rechts unten, rechts oben, links unten, links oben
Männer: links unten, links oben, rechts unten, rechts oben

48-18-38-28

38-28-48-18

Diese Reihenfolge ergibt sich aus dem YIN-YANG-System und gewährleistet eine schnellstmögliche und tiefgreifende Entlastung des Immunsystems.

**3. Schritt:** Herstellung von festen und metallfreien Langzeitprovisorien, welche für die Dauer von 3 bis maximal 24 Monaten im Mund verbleiben. Diese Provisorien sollen von ihrer Ästhetik bereits nahe an einer finalen Krone liegen, die Zähne und die Implantate schützen und die Bisshöhe wiederherstellen. Die Patienten werden dazu angehalten, die ersten 6 Wochen nach dem Eingriff keine harte Nahrung auf den Implantaten zu kauen, bis diese eingeheilt sind.
**4. Schritt:** nach 3-4 Monaten wird eine Kontrolle erfolgen, welche die Einheilung der Implantate überprüft, eventl. zuvor unsichere Situationen abklärt und – falls nötig – in dieser Provisorienphase weitere Behandlungen einleitet. In dieser Phase wird auch über das Langzeitprovisorium die Biss-Situation perfekt eingestellt.

**5. Schritt:** sobald über das Langzeitprovisorium eine stabile und gesunde Situation erzielt werden konnte, werden die Langzeitprovisorien gegen finale Kronen aus Keramik ausgetauscht.

### 3.3.2. METALLSANIERUNG

Für verschiedene Metalle wie Quecksilber, Gold, Platin, Kupfer, Kobalt, Aluminium, Eisen und Chrom sind zytotoxische, immunologische und krebserregende Wirkungen sowie Auswirkungen auf den Stoffwechsel wissenschaftlich gut belegt. Metallbestandteile können in der Regel wenige Tage nach dem Einbringen in den Mund überall im Körper nachgewiesen werden (Dissertation Dr. Volz, Universität Ulm, 1991: „Nachweis der Amalgaminvasion in das Pulpagewebe mittels der Neutronenaktivierungsanalyse und Energieverlustspektroskopie").

Diese Metalle belasten den Organismus durch ihre Giftigkeit (Toxizität), indem sie sich in ionisierter Form (Sulfhydrilgruppen) an Proteine, Enzyme und Zellmembranen binden und diese in ihrer Funktion blockieren können. Besonders gefährlich ist die immunologische Wirkung, da diese einerseits verschiedene Allergieformen (Typ IV), fremdkörperinduzierte Entzündungen z.B. bei Titan und durch die Löschung des MHC-Codes (1.5b) Autoimmunerkrankungen auslösen können. Hinzu kommt eine elektrische Komponente, da diese Metalle im Zeitalter von Mobilfunk, W-LAN/WiFi, DECT-Technologie, Radar etc. die elektromagnetische Strahlung unkontrolliert streuen, reflektieren, modulieren, verstärken und aktivieren. Besonders im Falle der Titanimplantate, welche eine Antennenwirkung aufweisen, kommt es im 3G- und 4G-Netz zu einer Erhitzung des umliegenden Knochens um mehrere Grad Celsius. Mikrowellenstrahlung führt immer zu einer Erhitzung von Metallen (Metalllöffel im Mikrowellenherd).

Im Falle der Titanimplantate liegt die Unverträglichkeit laut Dr. Volker von Baehr (www.imd-berlin.de) mittlerweile bei 10 bis 25 % in der deutschen Bevölkerung und kann durch denn „Titanstimulationstest" nachgewiesen werden. Frau

Prof. Dr. Vera Stejskal vom Karolinska-Institut (www.melisa.org) sieht die Unverträglichkeitsquote eher noch höher. Ebenso Dr. Bernd Bremer, Oberarzt Medizinische Werkstoffkunde der Universität Hannover: er schätzt die Unverträglichkeit gar auf 50 % ein und führt derzeit eine Studie zu diesem Thema durch.
Dies würde mit der offiziell akzeptierten Mukositis-/Perimplantitis-Quote von 80/50 % (Literaturübersicht Prof. Dr. Dr. Ralf Smeets, Geschäftsführender Direktor der Kieferchirurgie der Universität Hamburg-Eppendorf) korrelieren. Nach Ansicht des Autors ist die Periimplantitis nichts anderes als der klinische Ausdruck einer Unverträglichkeit und wird durch ein anlässlich der Jahrestagung der DGI (Deutsche Gesellschaft für Implantologie) 2014 in Düsseldorf veröffentlichtes Paper der Universität Freiburg, welches in knapp 80 % aller Periimplantitis-Fälle Titanpartikel im umliegenden Weich- und Hartgewebe nachweisen konnte, bestätigt.

Aus diesem Grunde sollen gemäß dem Behandlungsprotokoll „THE SWISS BIOHEALTH CONCEPT“ alle Metalle aus der Mundhöhle entfernt werden. Es versteht sich von selbst, dass dies unter entsprechenden Schutzmaßnahmen zu geschehen hat:

**a) Amalgamentfernung unter Sechsfachschutz**
Amalgam besteht neben Silber und verschiedenen anderen Metallen zu über 50% aus Quecksilber, dem giftigsten nicht-radioaktiven Element auf unserem Planeten und ist keine stabile und homogene Legierung, sondern lediglich ein Gemisch, welches als „Intermetallische Verbindung bezeichnet wird“ und bei Zimmertemperatur bereits in den gasförmigen Zustand übergeht. Die Quecksilberspeicherorgane sind die Leber, die Niere, das Gehirn, der Dickdarm, das ZNS sowie das Fettgewebe und die Schilddrüse. Die Halbwertszeit im Gehirn beträgt 16-30 Jahre! Daraus resultiert u.a. die extreme Gefährlichkeit von Quecksilber und erfordert besondere Schutzmaßnahmen:

- das Anlegen von Kofferdam, einem Gummischutztuch, bietet Schutz vor Amalgam-Spänen und -Fragmenten, welche sich lösen und im Gewebe stecken bleiben können. Die neueste Generation ist latexfrei und besteht aus Silikon (ROEKO: Flexidam), was den Vorteil hat, dass durch Silikon kein gasförmiges Quecksilber penetrieren kann.
- die Verwendung des Clean-Up-Saugers bietet zusätzlichen Schutz vor Quecksilberdampf, da dieser Sauger über den zu behandelnden Zahn positioniert wird.
- vorsichtiges Ausbohren mit niedriger Drehzahl unter Verwendung eines Hartmetall-Fräsers, um die Entwicklung giftiger Quecksilberdämpfe zu vermeiden.
- Sauerstoffzufuhr über eine Nasensonde: diese oxidiert Quecksilber und bietet einen zusätzlichen Schutz für die Lunge und gegen das Einatmen von Quecksilber.
- eine mit Gold beschichtete Nasenschutzmaske fängt Quecksilberdämpfe ab, da Gold und Quecksilber eine hohe Affinität zueinander haben. Eine gute und kostengünstigere Alternative sind die Atemmasken mit dem Schutzgraf FFP3. Diese schützen nicht nur zu 99% vor Quecksilber sondern vor allen giftigen Stäuben, Rauch und Aerosolen mit einer Größe kleiner 0,6 µm als auch vor krebserregenden und radioaktiven Stoffen sowie vor Viren, Bakterien und Pilzsporen.
- Verwendung des Umgebungsluft-Tauschers iQ-Air: eine Art „Rüssel“ wird möglichst nahe der Mundhöhle positioniert. Das Gerät saugt nun ähnlich einem Staubsauger mit einer extrem hohen Saugkraft die gesamte Luft in der Umgebung der Köpfe des Patienten und des Behandlungspersonals ab, um dieses nach Quecksilber- und Erregerfiltration wieder in den Raum abzugeben.

In Abhängigkeit vom Gesundheitszustand werden die Zähne sofort endgültig versorgt (Keramik oder Composite) oder provisorisch mit Zement (Glasionomerzementfüllung) versorgt, bis die Ausleitung abgeschlossen ist.

In den Tagen vor der Amalgamentfernung sollten alle schädigenden Ernährungseinflüsse eliminiert werden. Das heißt: Verzicht auf Kaffee, Alkohol, Tabak, Einfachzucker, Gluten und Kuhmilchprodukte. Positiv stimulierend wirken Wasser, gesunde Fette, Gemüse und Salate in allen Variationen sowie eine gesunde Lebensweise mit viel Schlaf, Bewegung und Sonne.

Folgende Nahrungsergänzungen und Medikamente sollten der Patient ab 14 Tage vor bis 14 Tage nach der Amalgamentfernung einnehmen:
- Chlorella Vulgaris Presslinge: 3 x tgl. 8 – 10 Stück (30 min. vor dem Essen, letzte Portion direkt vor dem Schlafengehen)
- Zink (-glukonat/-citrat): 20 mg 2 x tgl. zum Essen (2 x 2 Kapseln)
- Omega3 Fischöl: 2 Kapseln zum Frühstück, 4 Kapseln vor dem Schlafengehen
- Magnesiumcitrat: 2 Kapseln morgens und abends zum Essen

Am Tag der Amalgamentfernung bleibt die Ernährung gleich. Nach der Behandlung sollte sehr viel getrunken werden. Im Anschluss an die Amalgamentfernung sollte eine professionelle individualisierte Amalgamausleitung durch einen Umweltmediziner oder Heilpraktiker erfolgen.

Es zirkulieren immer wieder Diskussion darüber, ob das Amalgam schnellstmöglich in einer Sitzung, oder aber in mehreren Schritten mit viel Zeit dazwischen entfernt werden sollte. Diese Diskussion ist müßig und zielt in die falsche Richtung: der Vorschlag einer Verteilung der Entfernung auf mehrere Sitzungen impliziert eindeutig, dass die Anhänger dieser Methode sich nicht in der Lage fühlen, das Amalgam absolut sicher und ohne jegliche Kontamination und Belastung für den Patienten entfernen zu können. In diesem Fall darf der Zahnarzt gar kein Amalgam entfernen, denn das im Amalgam zu über 50% enthaltene Quecksilber ist das giftigste nicht-radioaktive Element und kann selbst in geringsten Dosen zu schwerwiegendsten Erkrankungen führen.
Richtig ist es vielmehr, ein Amalgamentfernungsprotokoll wie oben beschrieben anzuwenden, welches sicherstellt, dass der Patient mit keinerlei Quecksilber kontaminiert wird. Ist diese Voraussetzung gegeben, dann sollen die Amalgamfüllungen so schnell als möglich und in so wenigen Sitzungen als möglich entfernt werden.

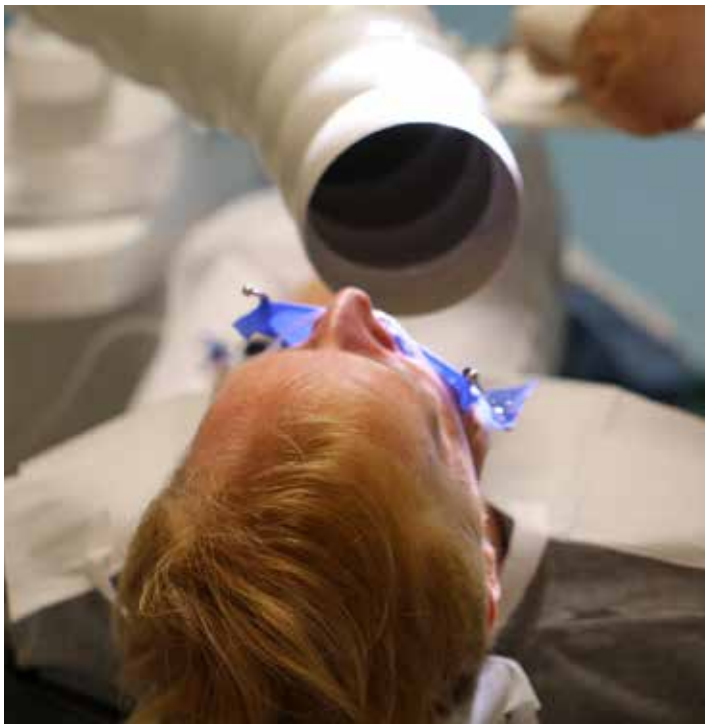

**b) Metall-Inlays, -Kronen und –Brücken unter Kofferdamschutz**

Alle Metalle werden zumindest unter Kofferdamgummi-Schutz entfernt, um eine Aufnahme von Metallpartikeln über die Schleimhäute und den Magen-Darm-Trakt zu vermeiden.
Bei schweren Erkrankungen wie ALS oder auf Wunsch des Patienten ist es auch bei der allgemeinen Metallentfernung angebracht, maximale Schutzmaßnahmen (s. Amalgamentfernung) anzuwenden.

**c) Explantation von Titanimplantaten**

Mit einem speziellen System (Implant Removal Set®, Neobiotech) ist es in den meisten Fällen möglich, die Titanimplantate aus dem Knochen heraus zu drehen, ohne den sonst üblichen Knochendefekt zu provozieren. Daraufhin kann, je nach Gesundheitszustand des Patienten, direkt ein vollkeramisches Implantat gesetzt werden, ohne dass zuvor der Knochen abheilen muss. Dieser Austausch „Titan gegen Keramik" vermeidet Verlust an Knochen und Zeit, da das neue Implantat direkt in dieselbe Knochenkavität eingeschraubt wird.
In den Fällen, wo keine Unverträglichkeit auf Titan und auch keine Elektrosensibilität vorliegt, kann das Titanimplantat b.a.w. im Patienten verbleiben. Der Aufbau und die Schraube auf dem Implantat bestehen meist aus einer goldhaltigen Legierung und müssen deshalb immer durch einen vollkeramischen Aufbau (Abutment) mit Titanschraube ausgetauscht werden, um einen lokalen Stromfluss zu vermeiden. Wir gehen davon aus, dass mit Einführung der Mobilfunk-Netze 5G und folgende, grundsätzlich alle Titanimplantate aus den Patienten entfernt werden müssen, da die Überhitzung des Knochens durch die Antennenwirkung und daraus resultierende Zerstörung der Eiweißkörper ab 42 °C zu einer generalisierten Lockerung der Titanimplantate und zu einem Knochenabbau führen werden.

### 3.3.3. NICO (NEURALGIA INDUCING CAVITATIONAL OSTEONECROSIS) BZW. IO (ISCHÄMISCHE OSTEONEKROSE)

**a) Weisheitszähne**

Man stellt sich die Frage, warum in den westlichen Industrienationen die Weisheitszähne eine derart große Rolle spielen, dermaßen oft quer im Kiefer verlagert sind, nicht genug Platz haben, um durchzubrechen und deshalb chirurgisch entfernt werden müssen. Ein Fehler der Natur?

Nein, eher ein Fehler der Evolution! Irgendwann haben die Mütter in den westlichen Industrienationen damit begonnen, die Stillzeit zu reduzieren, ganz aufzugeben oder die Muttermilch abzupumpen und über die Flasche zuzuführen. Das Saugen an der Mutterbrust hat allerdings neben vielen anderen emotionalen und psychologischen Vorteilen die Aufgabe, den Kiefer nach vorne zu entwickeln.

In gewisser Weise ist dies eine Art Kieferorthopädie: die stetige Saugkraft an der Mutterbrust über viele Monate wird auf den Kiefer übertragen.

Werden Kinder, wie von der Natur vorgesehen und wie in vielen Natur-Völkern immer noch üblich, für anderthalb bis zwei Jahre gestillt, so wird der Kiefer nach der Stillzeit groß genug sein, um ausreichend Platz für die Weisheitszähne bereit zu stellen.

In unserer Gesellschaft ist dies meist nicht mehr durchführbar und die Weisheitszähne werden deshalb im jugendlichen Alter, meist zwischen dem 12. und 20. Lebensjahr chirurgisch entfernt. Ungünstiger Weise genau in dem Alter, in dem die Jugendlichen durch das starke Wachstum unter einem generalisierten Mineralstoffdefizit leiden, welcher oft noch durch schlechte Ernährung in diesem Alter verstärkt wird. Nun werden meist alle vier Weisheitszähne auf einmal entfernt, wobei der Fokus meist auf der Geschwindigkeit, also möglichst kurzer OP-Dauer liegt. In der Regel wird die Wunde nicht vollständig gereinigt und sterilisiert (z.B. durch Ozon) und dann über eine Streifeneinlage mit einer Kombination aus Antibiotikum und Cortison, welches das Immunsystem blockiert, der sekundären Wundheilung überlassen. Antibiotikum wird fast immer zusätzlich oral gegeben und damit das Immunsystem nochmals geschwächt. Die Operation ist meist sehr invasiv („Großer Chirurg, großer Schnitt“) und atraumatisch und zieht dadurch eine starke Schwellung nach sich. Dies verhindert jedoch den für eine gute Heilung notwenigen Switch in den Parasympathikus-Modus. Unter diesen Voraussetzungen kann der Knochendefekt nicht ausheilen und deshalb ziehen rund 90 % aller Weisheitszahnoperationen eine sogenannte IO bzw. NICO nach sich. Dies bedeutet, dass zwar das Zahnfleisch und oft auch der darunterliegende harte Knochen, die sog. Kompakta, verheilen, jedoch darunter ein Hohlraum verbleibt, welcher entweder ganz leer ist, mit reinem Fett oder mit einem Gemisch aus Fett und abgestorbenen Knochenbälkchen durchsetzt ist. Man nennt dies auch eine "chronisch fettig degenerative Entzündung". Die korrekte röntgenologische Bezeichnung für eine NICO lautet dabei „Osteolyse im Kieferknochen“. Dies ist wichtig für die Kommunikation mit Röntgenologen und Versicherungsträgern oder Gutachtern.

Vermieden werden kann die Ausbildung einer IO/NICO nur durch die konsequente Anwendung des in dieser Information beschriebenen BTP Biological Treatment Protocol.

Die IO/NICO kann man mit sehr viel Erfahrung bereits auf dem Orthopantomogramm (Panorama-Röntgen = 2D) erahnen, zuverlässig allerdings lediglich auf einer 3D-Aufnahme, dem DVT, diagnostizieren.

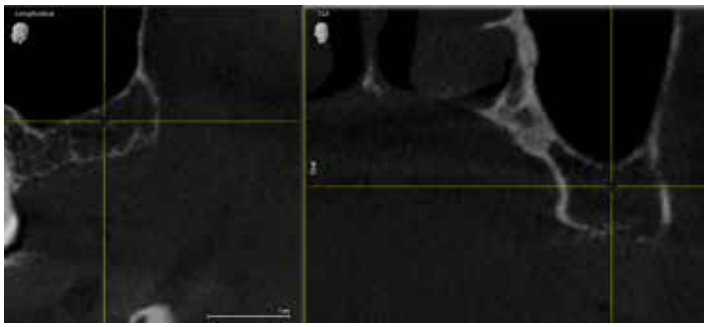

Öffnet man das Zahnfleisch über einer IO/NICO, so erkennt man diese meist schon von außen an der Gelb- bis Braunfärbung des Knochens, die von der Cholesterin-Einlagerung (LDL) herrührt.

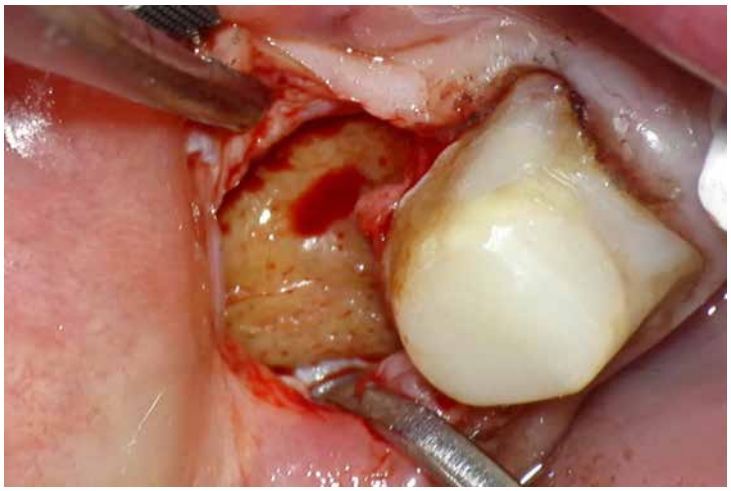

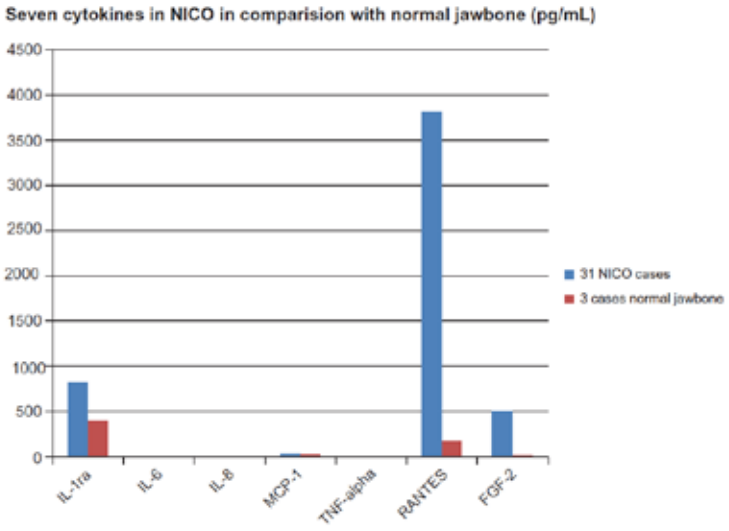


**Figure 5** Distribution of seven cytokines in NICO (n = 31) and in normal jawbone (n = 3) (values in pg/mL).
**Abbreviations:** FGF-2, fibroblast growth factor 2; IL, interleukin; MCP-1, monocyte chemotactic protein 1; NICO, neuralgia-inducing cavitational osteonecrosis; ra, receptor antagonist; RANTES, regulated upon activation normal T-cell expressed and secreted/chemokine ligand 5; TNF, tumor necrosis factor.
Quelle: Lechner J, von Baehr V. Int J Gen Med. 2013 Apr 22;6:277-90. doi: 10.2147/IJGM.S43852. Print 2013

Auch glänzt das Blut durch die darauf schwimmenden Fettaugen, nachdem man den Knochen eröffnet hat:

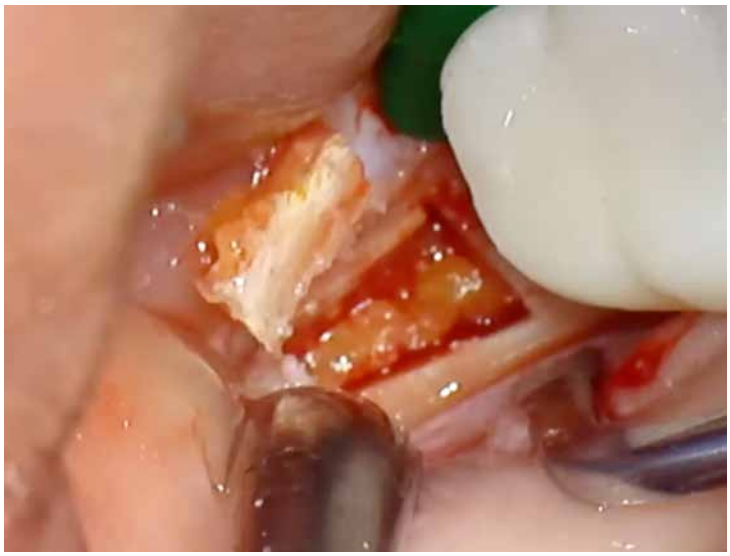

Schaut man sich die Histopathologie dieser fettig degenerativen Knochennekrose näher an, so erkennen wir dünne Knochen-Trabekel mit Verlust ihrer knöchernen Verbindungen. Das fetthaltige Knochenmark zeigt mukoide Degenerationen mit interstitiellem Ödem. Grundsätzlich ist die Anzahl von Fettzellen frappant erhöht. Es handelt sich dabei um eine chronisch, stille Entzündung aufgrund des Ausbleibens einer akuten, zellulären Entzündungsreaktion durch den signifikant erhöhten Anteil an IL-1ra (Interleukin-1-receptor antagonist). IL-1ra wirkt in dem Fall wie eine Tarnkappe, so dass die gefährlichen Entzündungsmediatoren wie RANTES und FGF-2 (siehe weiter unten) nicht vom Immunsystem erkannt und bekämpft werden.

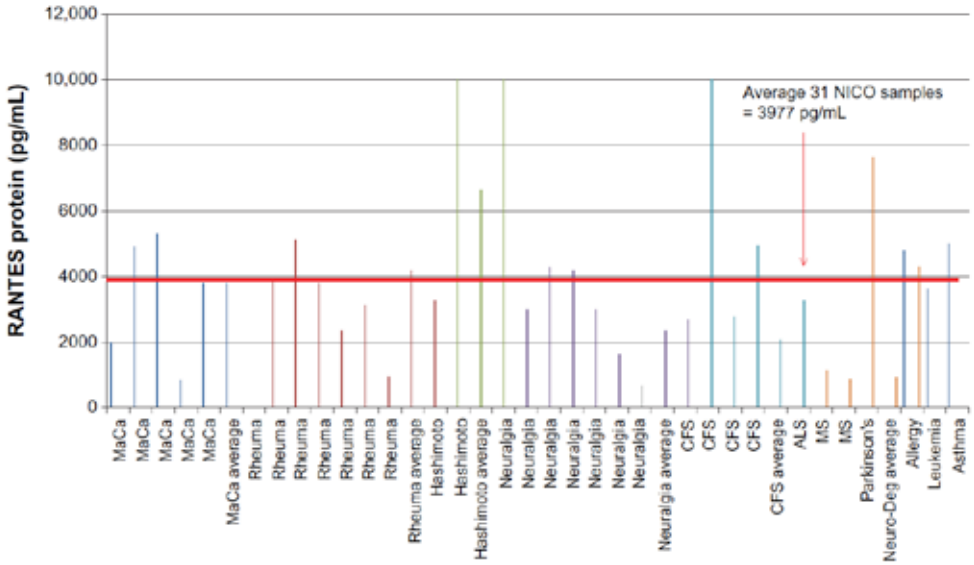


**Figure 6** RANTES in NICO tissue with cohort assigned to diseases.
**Abbreviations:** ALS, amyotrophic lateral sclerosis; CFS, chronic fatigue syndrome; MaCa, breast cancer; MS, multiple sclerosis; Neuro-Deg, neurodegenerative disease; NICO, neuralgia-inducing cavitational osteonecrosis; RANTES, regulated upon activation, normal T-cell expressed, and secreted/chemokine ligand 5; Rheuma, rheumatoid arthritis.

Quelle: Lechner J, von Baehr V.
Int J Gen Med. 2013 Apr 22;6:277-90. doi: 10.2147/IJGM.S43852. Print 2013

Das Gewebe weist fetthaltige, degenerative und osteolytische Komponenten durch ungenügende Stoffwechselversorgung auf, erweiterte, intertrabekuläre Räume enthalten oft kleine nekrotische Knochenfragmente und fetthaltige Mikro-Bläschen und Reservoirs aus verflüssigtem Fett, die Fettzysten ähneln, mit annähernd kompletten Verlust der Adipozytenzellkerne und zurückgebliebenem, degenerierten Knochenmark fallen auf. Wir sehen auch eine Ansammlung von sauren Glykosaminoglykanen im Knochenmark. Ein weiteres markantes Merkmal sind kleine Nervenfasern in den meisten NICO-Biopsien und sind in der Nähe von degeneriertem, fetthaltigen Gewebe zu finden. Da diese oftmals Auslöser von Gesichtsschmerzen sind, wurde der Name NICO (Neuralgia Inducing Cavitational Osteonecrosis) geprägt. Hier erkennt man neben der Maskierung durch IL-1ra eine weitere fatale Eigenschaft der NICO: im Sinne eines „Knocheninfarktes" ist der Gefäß-Anschluss und damit an das körpereigene Heilungs-, Reparatur- und Immunsystem reduziert, was bedeutet, dass die NICO kaum durch non-invasive und medikamentöse Therapien positiv beeinflusst werden kann. Gleichzeitig können Abfallprodukte aus der NICO auch nicht abtransportiert werden, da ebenfalls auch kein Lymphabfluss existiert. Allerdings weist die NICO (s.o.) Nervengefäße auf, über welche in der NICO gebildete Toxine im Sinne des Axonalen Transports (1.5c) blitzschnell in die Ganglien und ins ZNS (Zentrales Nervensystem) gelangen können und dort Nervenschmerzen (Neuralgien) bis hin zu Ausfällen verursachen können! Die in der NICO immer und signifikant erhöht vorkommenden Entzündungsmediatoren sind RANTES ( Regulated And Normal T-Cells Expressed and Secreted) sowie FGF-2 (Fibroblast Growth Factor 2). Beide Mediatoren sind immer auch im Gewebe bei schweren Erkrankungen wie ALS, MS, rheumatischer Arthritis und Brustkrebs vorzufinden und zeigen immer extrem hohe Werte in den NICOs dieser Patienten. Somit gelten die NICO's als wesentliche Ursache von Autoimmunerkrankungen durch die Produktion von RANTES/FGF-2.

RANTES gehört zur Familie der chemotaktischen Zytokine (Chemokine). Chemotaktische Vorgänge von RANTES leiten T-Zellen, dendritische Zellen, eosinophile, NK Zellen, Mastzellen, and Basophile Zellen zu entzündlichen und infizierten Bereichen, was zur Folge hat, dass im ZNS die Entstehung von MS und Parkinson gefördert wird. In den Mastzellen erhöht es das Risiko von Allergien, Haarausfall und Schilddrüsenerkrankungen. Die Wirkung auf Neurone führt zur Beteiligung von Erkrankungen des ZNS. RANTES wird auch von menschlichen Melanomzellen ausgeschieden und wirkt wachstumsfördernd auf Tumorzellen. Beim Hodgkin Lymphom produzieren maligne Sternberg-Reed Zellen RANTES, welche die chemotaktische Migration von Mastzellen in das Tumorgewebe auslösen. Zum aktuellen Zeitpunkt gibt es leider noch keine non-invasive oder teilinvasive Therapie, welche in der Lage ist, eine NICO auszuheilen (HBOT, Neuraltherapie, Ozoninjektionen usw.). Lediglich die minimalinvasive, atraumatische aber radikal-chirurgische Ausräumung der NICO kann eine vollständige Ausheilung des Areals erzielen und die damit verbundenen Symptome reduzieren und im besten Falle eliminieren. Neben neuralgischen Beschwerden sind die speziell mit einer NICO in Verbindung stehenden Symptome logischerweise den durch dieses Areal verlaufenden Meridianen Herz-/Kreislauf, 3-fach Erwärmer und Dünndarm zuzuordnen: Chronische Schwäche CFS und Energielosigkeit (Burnout), alle Arten von Herz-/Kreislaufbeschwerden, Nebennieren-Schwäche, Gewichtszunahme, Allergien, Hauterkrankungen, Dünndarmbeschwerden, Autoimmunerkrankungen und ganz besonders Lyme-Disease. In Lyme-Patienten finden sich in den NICO's nämlich große Mengen an Borellien, Babesien und Bartonellen, welche in dem NICO-Gewebe eine perfekte Umgebung finden, um sich zu replizieren und ihre Toxine über die Nervenfasern in den Organismus zu versenden. Sind speziell die Bartollen erhöht (was diesen Patienten in der Regel bekannt ist), so ist auch das Risiko für Infektionen und Wundheilungsstörungen erhöht und diese Patienten müssen nach der NICO-Operation für eine Woche täglich mit Antibiotika-Infusionen zusätzlich geschützt werden. Im NICO-Gewebe sind allerdings nicht nur Viren, Pilze, Bakterien, Parasiten, FGF-2, RANTES und Fettzysten zu finden, sondern auch große Mengen an Schwermetallen wie Quecksilber, Arsen und Blei, sondern auch Aluminium und in den letzten Jahren immer häufiger die sog. Glyphosate, welche aus Unkrautvertilgungsmitteln stammen.

Die Therapie besteht nun darin, alles weiche Material dieser "chronisch fettig degenerativen Entzündung" zu entfernen, bis nur mehr harte Knochensubstanz vorhanden und die Gelbfärbung vollständig verschwunden ist und keinerlei Fettaugen mehr auf dem Blut schwimmen. Einen weiteren Hinweis erhält man, wenn man den Patienten die Augen öffnen lässt und die Größe der Pupillen beobachtet: durch die chronische Entzündung der sog. "Silent Inflammation" befindet sich der Patient im Dauer-Sympathikus-Modus und die Pupillen sind groß. Sobald die IO/NICO vollständig ausgeräumt ist, werden die Pupillen kleiner, da der Patient nun in die Entspannung kommt, also in den Parasympathikus switched. Anschließend wird mit Ozon sterilisiert und der Defekt unter Vermeidung von Speichelkontamination mit A-PRF-Membranen (3.3.4 f) gefüllt und speicheldicht mit einer resorbierbaren Naht (Atramat) vernäht.

Oberkiefer-IO/NICO: Kieferkammschnitt ohne vertikale Entlastung und darunterliegende keilförmige Inzision im Sinne einer Tuberplastik, um die Dicke des Bindegewebes auf dem Tuber zu reduzieren. Vollständige Entfernung des Tubers und Reinigung mit Handinstrumenten und der Piezo-Praline, Ozon, eventl. A-PRF und resorbierbare Naht.
Unterkiefer-IO/NICO: Kieferkammschnitt im Winkel von ca. 30° nach vestibulär zur Schonung des Nervus Lingualis analog der Weisheitszahnentfernung. Keine vestibuläre Entlastung, Fenestrierung mit Piezo-Säge, Ausräumung der IO/NICO ausschließlich mit Piezo-Instrumenten zur Nervschonung (sog. "Piezo-Praline"). Füllung und Abdeckung des Defektes mit A-PRF-Membranen. Über die Abdeckungsmembran wird eine tiefe Apikale Matratzennaht (resorbierbares Nahtmaterial) angelegt, um den Zug aufzufangen und die Abdeckungsmembran zu fixieren. Der eigentliche Wundverschluss erfolgt durch eine fortlaufende Naht oder durch Einzelknopfnähte.

Die Anwendung von Piezo-Instrumenten wurde von Dr. Volz in die IO/NICO-Therapie eingeführt und hat diese Therapie revolutioniert, da mit dieser Methode extrem schnell, sicher, schonend und v.a. vollständig das nekrotische Material entfernt werden kann. Piezo stellt ein auf Ultraschall basierendes Verfahren dar, bei dem das Instrument extrem schnell vibriert/oszilliert und somit bei einem möglichen Kontakt zum Nerv oder einem Gefäß keinerlei Schaden anrichten kann. Piezo hat in der Gehirn- und Wirbelsäulenchirurgie schon vor langer Zeit Einzug gehalten.

**b) Leerkieferabschnitte**

IO/NICO's entstehen natürlich auch in anderen Zahnregionen als im Weisheitszahngebiet. Ursachen dafür können sein: Fremdkörper wie z.B. aus überstopften Wurzelfüllungen, Amalgam aus Füllungen, Wurzelreste etc.. Aber auch eine trockene Alveole kann zur Entstehung einer NICO führen. Der Bildung einer trockenen Alveole wird begegnet, indem man den Knochen mit dem Rosenbohrer anfrischt, Ozon verwendet (das starke elektromagnetische Feld an der Glasspitze aktiviert die Blutung) und dann die Alveole vor Speichel schützt. Speichel besitzt eine sehr starke blutstillende Wirkung, was in dieser Phase absolut unerwünscht ist, da sich die Alveole dann im kompetitiven Wettbewerb vollständig mit Speichel füllt und dort kein Blut vorhanden ist. Am sichersten wird dies durch das vollständige Füllen der Alveole mit A-PRF-Membranen erreicht.

**c) Ankylotische Endozähne**

IO/NICO's finden sich aber auch sehr häufig um die Alveolen ankylotisch verbackener Zähne herum, da hier die „Isolierungsschicht Ligament" nicht mehr vorhanden ist und die Toxine dadurch ungehindert in den Knochen eindringen können. Interessant ist dabei folgende Beobachtung: je besser und aufwändiger die Wurzelbehandlung, desto höher das Risiko einer Ankylose und damit einer IO/NICO! Je schlechter eine Wurzelbehandlung, desto eher findet sich eine Zyste, welche im Gegensatz zur IO/NICO Ausdruck eines halbwegs intakten Immunsystems ist, da der Zystenbalg die austretenden Bakterien vom übrigen Organismus abschottet und eine Art „Gefängnismauer" darstellt. Deshalb sollte – auch wenn keine Sofortimplantation geplant ist – immer eine „Probebohrung" durch die Alveolenwand, durch die Alveolenspitze und in das Septum hinein durchgeführt werden. Ist es darunter weich und schwimmen Fettaugen auf dem austretenden Blut, so liegt sicher eine IO/NICO vor und es muss gesäubert werden. Oft muss dazu die gesamte Alveolenwand entfernt werden und nicht selten reichen diese fettig degenerativen Lakunen bis weit unter die Nachbarzähne und es bleibt nach der Säuberung bzw. IO/NICO-Behandlung lediglich die Kompakta des Kiefers stehen.
Die Entspannung des Patienten ist gegen Ende der Behandlung deutlich sichtbar, nicht selten schlafen die Patienten während der Behandlung ein. In etwa 50 % der NICO-Behandlungen verspüren die Patienten bereits schon beim Aufstehen aus dem Behandlungsstuhl eine deutliche Verbesserung (Erleichterung, freies Gefühl im Kopf, Verbesserungen auf dem assoziierten Meridian etc.), spätestens jedoch nach zwei bis drei Tagen.

## THERAPIEBEISPIEL

Bei dieser Patientin lagen sehr intensive NICO's in den Weisheitszahngebieten vor, aber auch um die ankylotisch verbackenen wurzelbehandelten Zähne.

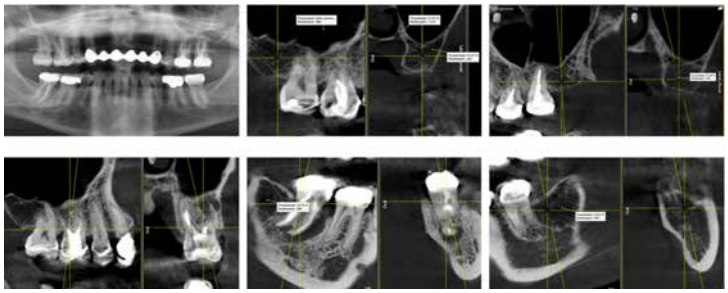

Das folgende Bild zeigt die Patientin vor der Behandlung und 6 Monate später nach dem Eingliedern von Keramik-Kronen auf die Keramikimplantate und ehemals metallversorgten Zähne:

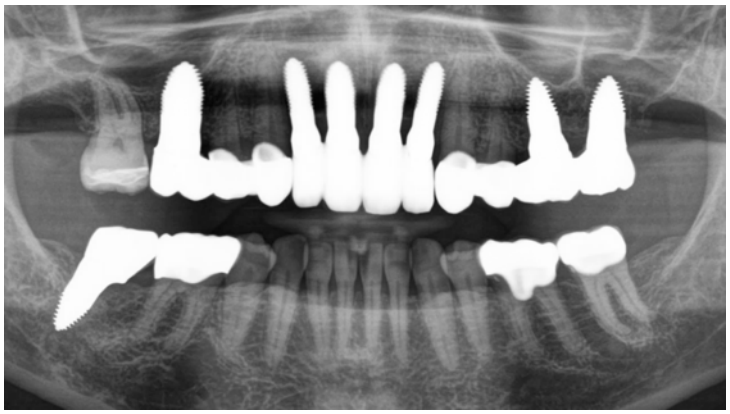

Man sieht der Patientin, bzw. ihrem System nicht nur die Erleichterung bereits im Gesicht und in den Augen an. Auch ihr subjektives Empfinden drückt dieses aus

*I first visited SWISS BIOHEALTH in Oct/Nov of 2016.*
*At the time, I had been under medical treatment for Lyme disease and various other bacterial, viral and fungal related illnesses.*
*I had been experiencing chronic illness and pain for about 2 years.*
*I was unable to walk without pain in my joints and muscles.*
*I also experienced trouble breathing, had sore throat most of the time and laryngitis when I would encounter any type of toxic or chemical smell. (cigarette-smoke, perfume, cleaning products).*
*I also did not have full use of my right arm due to a frozen shoulder and the inability to move my right thumb. I felt fatigued and stressed the majority of the time.*
*The treatments I was receiving in the U.S. were slowly helping to remove toxins and rebuild my body, but it was a slow process.*
*Immediately after having all the metal removed from my mouth and all cavitations cleaned out, I was able to move my shoulder and slowly started to gain some use of my thumb.*
*When I returned home after surgery at SWIS BIOHEALTH, I felt more energy than I had in almost 2 years.*
*My muscles no longer ached and the pain in my joints started to subside. I started to be able to hike with my dogs again and run on the beach with my horses!*
*My brain and ability to think became clearer and my level of anxiety decreased significantly.*
*I have also found that when I do come in contact with toxins- ( smoke, mold, chemicals),*
*my body still reacts but the symptoms and pain are not as severe and my body is able to clear the toxins faster and resolve the pain.*
*Catherine Stewart*
*Point Roberts, WA, USA*

### 3.3.4. WURZELBEHANDLUNGEN

Wurzelkanalbehandelte Zähne sind tote Zähne. Auch die beste Mikro-Endodontie wird nie eine komplett bakterienfreie Reinigung und bakteriendicht abgeschlossene Wurzelkanalführung realisieren können. Akzessorische und Seitenkanäle und die Endo-Paro-Verbindung über die Dentinkanälchen bleiben bestehen. Der abgestorbene Zahn, der einmal ein Organ mit eigener Nerv- und Blutversorgung war, verbleibt als toter Pfeiler in der Mundhöhle. Er wird durch unterschiedliche, teils unbekannte Spezies anaerober, pathogener Bakterien besiedelt, welche das verbleibende organische Gewebe zersetzen und schädliche Stoffwechselprodukte (Toxine) absondern. Das Problem dabei ist folgendes: die Dentinkanälchen weisen einen Durchmesser um die 1 - 3 Mikrometer auf, so dass die Bakterien mit einer Größe um die 0,6-1 Mikrometer dort eindringen, aber von den Makrophagen mit einer Größe von ca. 5-20 Mikrometer nicht gefressen werden können. Sehr treffend ist der Vergleich mit der Katze (Makrophagen), welche vor dem Mauseloch (Dentinkanälchen) sitzt und die Mäuse (Bakterien) nicht fressen kann.

Diese pathogenetischen Bakterien produzieren aus den Aminosäuren Cystein und Methionin als Nebenprodukte des anaeroben Stoffwechsels hochgiftige und potentiell krebserregende Schwefelwasserstoffverbindungen (Thioether/ Mercaptane). Weiterhin können diese Toxine durch irreversible Hemmung am aktiven Zentrum vieler lebenswichtiger körpereigener Enzyme zur Ursache vielfältiger System- und Organ-Erkrankungen werden. Die Hemmung wichtiger Enzyme in der Atmungskette von Mitochondrien wurde in vitro nachgewiesen.

Bei jedem Kauvorgang werden diese Bakterien und v.a. deren Toxine in das Lymphsystem des umliegenden Gewebes abgegeben. Von hier gelangen sie in die Blutbahn (fokale Infektion) und daraufhin in den gesamten Körper. In einer Studie von Siqueira et al. waren in allen endodontisch behandelten Zähnen mit apikaler Entzündung Mikroorganismen nachweisbar, was den Verdacht einer chronischen Infektion nahelegt. Richardson et al. weisen 75 verschiedene Bakterienstämme in wurzelbehandelten Zähnen mit apikaler Ostitis nach. Besonders häufig findet man in und um die toten Zähne Enterococcus Faecalis, Capnocytophaga Ochracea, Fusobacterium Nucleatum, Leptotrichia Buccalis, Gemella Morbillorum und Porphyromonas Gingivalis. Vier dieser benannten Spezies befallen das Herz, drei das Nervensystem, zwei die Nieren und das Gehirn, eine die Kieferhöhle.

Ist auf dem Röntgenbild eine Entzündung der Wurzelspitze zu erkennen, so ist die Misserfolgsquote einer Wurzelbehandlung auf Grund der chronischen Infektion deutlich erhöht. Grundsätzlich ist dabei festzustellen, dass seit der standardmäßigen Anwendung von dreidimensionalen Röntgenaufnahmen (DVT) sich gezeigt hat, dass nahezu kein wurzelbehandelter Zahn frei von einer apikalen Entzündung ist.

„Die Zahnmedizin ist die einzige medizinische Fachdisziplin, die es duldet, dass ein totes abgestorbenes Organ (wurzelbehandelter Zahn) im Körper bleiben darf.“ Prof. Dr. Marcel A. Wainwright

Die vitale, gesunde Pulpa und damit ein intaktes Immunsystem spielen bei der Abwehr dieser Keime eine entscheidende Rolle. Häufig entwickelt sich die durch die Besiedelung mit Keimen entstehende chronische Infektion zu einer chronischen Entzündung des umgebenden Knochens: das Immunsystem wird dadurch dauerhaft aktiviert. Die im Zuge der unspezifischen Immunreaktion aktivierten Makrophagen setzen sog. Entzündungsmediatoren (TNFα, IL-1β, Wachstumsfaktoren, Prostaglandine PGE2 und Leukotriene) frei, die in der Blutbahn zirkulieren. Diese Entzündungsmediatoren begünstigen die Entwicklung oder Verschlechterung von chronischen Entzündungen und Autoimmunerkrankungen. Zusätzlich kommt es zur Stimulation von T-Lymphozyten, welche ihrerseits TNFα produzieren, welches auch im Verdacht steht, chronische Entzündungen und Krebserkrankungen zu begünstigen. TNFα erhöht nachweislich das Risiko, an postmenopausalem Brustkrebs zu erkranken. Dr. Thomas Rau, Direktor der Paracelsus Klinik in St. Gallen, konnte einen deutlichen Zusammenhang zwischen Brustkrebs und wurzelbehandelten Zähnen nachweisen. Bei über 96 % der Brustkrebspatientinnen fand er Wurzelkanalbehandlungen an einem oder mehreren Zähnen des Magenmeridians, welcher über die Brust verläuft, im Gegensatz zu lediglich 35 % bei gesunden Patientinnen.

Die perfekte Abwehrleistung eines gesunden Organismus auf eine derartige Entzündung würde sich in einem Abszess mit dicker Backe äußern.
Dies kennen wir heute lediglich aus den Lehrbüchern, erleben es aber seit rund 20 Jahren an keinem unserer Patienten mehr, da die Immunleistung der Menschen der westlichen Industrienationen massiv abgenommen hat. In den letzten 50 Jahren hat der Immunglobulin-A-Gehalt, ein Maß für die Stärke des Immunsystems, um über 30 % in diesen Ländern abgenommen!
Eine Zyste mit oder ohne Fistel zeugt von einem halbwegs intakten Immunsystem, aber auch dies wird immer seltener und meist liegt im Bereich der wurzelbehandelten Zähne nur noch eine nicht abgegrenzte diffuse IO/NICO vor, ein Zeichen für die vollständige Kapitulation des Immunsystems! Neben den bei allen wurzelbehandelten Zähnen auftretenden Stillen Infektionen (Silent Inflammation) und Autoimmunreaktionen, treten sehr oft auch allergische Reaktionen auf verschiedene hochallergene in der Wurzelfüllung enthaltenen Stoffe auf: Guttapercha, Silber, Perubalsam, Paraformaldehyd.

Im Rahmen der Entfernung von wurzelbehandelten Zähnen muss eine immunlogische Vor- und Nachbehandlung (s.o. 3.2) erfolgen, um den Organismus in die Lage zu versetzen, die Wunde auszuheilen, neuen und gesunden Knochen zu bilden und einer Infektion vorzubeugen.
Die Extraktion erfolgt grundsätzlich so schonend wie irgend möglich – Gingiva und Knochen müssen nach Entfernung des Zahnes komplett unverletzt sein. Wenn möglich, wird die Attached Gingiva (das angewachsene Zahnfleisch) nicht abgelöst. Das Ligament, der die Wurzel haltende Faserapparat, muss jedoch vollständig entfernt werden, da das Gehirn andernfalls nicht realisiert, dass der Zahn entfernt wurde und erst nach einer Resorbtionszeit von einigen Tagen/Wochen die Ausschüttung der entsprechenden Knochenwachstums-Faktoren initiieren würde.

**a) Extraktion:** die Gingiva wird mit dem Rabenschnabelskalpell Nr. 12 vorsichtig vom Zahn gelöst. Mit der Zange werden sanfte und isostatische Hebelkräfte auf den Zahn ausgeübt, bis sich der Zahn löst. Dabei gibt es zwei Varianten, welche die Extraktion erleichtern:

- Wird der zu extrahierende Zahn einige Tage/Wochen vor dem Extraktionstermin gekürzt und damit aus der Okklusion/Belastung gebracht, so wächst er in der Zwischenzeit nach oben in die Richtung der Okklusionsebene und kann dann sehr viel leichter entfernt werden. Dies erlebt man immer wieder bei der Extraktion von abgebrochenen Zähnen bzw. Wurzelresten, welche grundsätzlich immer sehr einfach zu entfernen sind.
- Eine weitere Variante besteht darin, mit der Extraktion zu beginnen und den Zahn dann nach einigen Minuten der Krafteinwirkung für einige Zeit (15 bis 30 Min.) in Ruhe zu lassen und z.B. eine andere geplante Behandlung in der Zwischenzeit durchzuführen. Durch die in der Zwischenzeit erfolgende Einblutung in den Parodontalspalt entsteht ein starker Druck auf die Wurzel in der Extraktionsrichtung, so dass diese nach der Wartezeit sehr viel einfacher und mit weniger Krafteinsatz zu entfernen ist.

**b) Wurzelinfraktur:** lässt sich der Zahn nicht durch eine gewöhnliche Extraktion (s.o. a) entfernen, so wird keinesfalls, wie leider immer noch üblich, eine Osteotomie durchgeführt. Guten und gesunden Knochen mit der sog. Lindemann-Fräse zu entfernen, um eine tote Wurzel zu lockern, erfüllt den Tatbestand einer Körperverletzung und zeugt von mangelndem zahnärztlichem Können und biologischem Verständnis. Logisch und gewebeschonend ist die Wurzelinfraktur, bei welcher in die Wurzel ein Mercedes-Stern oder ein Schweizer Kreuz gefräst wird, um dann die Wurzelteile mit einem kleinen Hebel in kleinen Teilen zu entfernen. Dabei wirkt es erleichternd, wenn man die Schlitze entlang des Wurzelkanals bis zur Wurzelspitze oder sogar leicht darüber hinaus (Cave: Wurzeln in Kieferhöhlen- oder in Nervnähe) anlegt. Dies geht meist sehr einfach, da der Wurzelkanal entweder hohl oder aber durch ein weiches Wurzelfüll-
material gefüllt ist.

**c) Densotomie:** führt auch die Wurzelinfraktur (s.o. b) noch nicht zum Erfolg, so wird die Wurzel durch einen langen Rosenbohrer „pulverisiert“ und komplett weggebohrt. Dies geht einfacher als erwartet, da der Bohrer auf dem Wurzeldentin ruhig und gleichmäßig rotiert, bei Kontakt zum Knochen jedoch sofort sehr unruhig wird und schlägt. Dadurch kann man sehr exakt zwischen Knochen und Wurzel differenzieren. Hilfreich ist hierbei, mit einer starken Lupe und einer starken Lichtquelle auf der Brille zu arbeiten sowie die feine Spitze des Surgitip-Saugers® aufzusetzen. Meist lässt sich irgendwann die Wurzelspitze mit einem feinen Instrument, z.B. dem „Papillenheber“ entfernen. Dieser hat gegenüber einem Hebel den Vorteil, dass er extrem dünn ist und zwischen Knochen und Wurzel geschoben werden kann, ohne Schäden im Knochen zu hinterlassen.

d) **Separate Entfernung einer Zyste oder eines Fremdkörpers im Bereich der Wurzelspitze:** diese werden nie durch Abklappen der Gingiva vom Alveolenrand aus entfernt, da dies die Blutversorgung im Bereich des Alveolarrandes zerstört und zu einem Knochenabbau von rund 0.3 bis 1.0 mm führt und damit eine nicht tolerierbare Verschlechterung der ästhetischen Zone mit sich bringt. Die Eröffnung für die Entfernung der Zyste oder eines Fremdkörpers im Bereich der Wurzelspitze (retrograde Wurzelfüllung mit Amalgam oder Zement, überstopfte Wurzelfüllung, abgebrochenes Kanalinstrument etc.) wird über einen vertikalen Schnitt im Bereich der Freien Gingiva etwas neben dem OP-Gebiet durchgeführt, um anschließend unverletztes Periost (Knochenhaut) über dem Defekt liegen zu haben. Niemals dürfen horizontale Schnitte durchgeführt werden, da die Blutgefäße und auch die Meridiane vertikal verlaufen und mehr in ihrer Funktion beeinträchtigt würden, als unbedingt nötig ist. Nun kann unter Sicht die Zyste oder der Fremdkörper entfernt werden. Hierbei ist darauf zu achten, dass ein eventl. mit Amalgam oder sonstigen metallischen Fremdkörpern verfärbter Knochen vollständig entfernt wird und auch im Weichgewebe liegende Metalltätowierungen ausgeschnitten werden.
Bei schwerkranken Patienten, wie z.B. bei ALS, kann die vollständige Entfernung von Fremdkörpern über Leben und Tod entscheiden. Da wir nie wissen, in welchem Gesundheitszustand sich unsere Patienten in zehn oder 20 Jahren befinden werden, müssen wir jetzt schon Vorsorge treffen, dass diese Depots vollständig ausgeräumt werden. Anschließend wird der Schnitt durch eine sehr feine fortlaufende Naht (bessere Zugverteilung gegenüber Einzelknopfnähten und dadurch geringere Narbenbildung) speicheldicht verschlossen, nachdem der Defekt zuvor mit A-PRF-Membranen gefüllt und abgedeckt wurde.

In allen Fällen wird die Extraktionsalveole optimal gesäubert, auskürretiert, auf IO/NICO's kontrolliert (Probebohrung durchführen! s.o. 3.3.3 c), mit Ozon sterilisiert, mit Procain gefüllt und auf eine vollständige Füllung mit dem Blutkoagel geachtet.

Weiterhin wird Procain in die Umschlagfalte im Sinne einer Neuraltherapie eingespritzt. Falls in die Alveole des extrahierten Zahnes nicht sofort implantiert wird (s.u. 3.3.5 a) – SCC) bzw. falls nach der Implantation noch Hohlräume zwischen Implantat und Alveole verbleiben, werden diese mit A-PRF-Membranen aus Wachstumsfaktoren (A-PRF s.u. 3.3.4 f) abgedeckt.
Im Falle einer schlechten Blutung (trockene Alveole) oder einer Eröffnung der Kieferhöhle (Mund-Antrum-Verbindung = MAV) ohne Sofortimplantation, sollte die Alveole neben der Füllung mit A-PRF-Membranen mit einer Cytoplast-/Tefgen-Membran speichel- und luftdicht verschlossen werden. Dazu muss ausnahmsweise im Sinne der Prioritätensetzung die Gingiva ca. 5 mm abgeklappt werden. Die Membran wird getrimmt und ca. 3 mm die Alveole überragend unter die Gingiva geschoben und diese im Bereich der Papille mit Einzelknopfnähten verschlossen. Die raue Struktur der Membran liegt dabei zur Mundhöhle, da diese Struktur der nicht-expandierten Teflonmembran das Wachstum von Weichgewebe fördert. Die Nähte werden, falls nicht resorbierbar nach ca. 2 Wochen und die Membran nach ca. 4 – 6 Wochen entfernt. Diese kann ohne Anästhesie sehr einfach mit einer Sonde herausgezogen werden.

**e) Ozonbehandlung:** es gibt verschiedene Ozongeräte auf dem Markt, wir bevorzugen die sehr leistungsstarken Geräte OZONE DTA, welche von www.swissdentalsolutions.com vertrieben werden.
Die Stärke wird auf ca. 7 bis 10 eingestellt und die Alveole gleichzeitig abgesaugt, da einerseits das Ozon nicht eingeatmet werden sollte (Ausnahme: Behandlung von Bronchitis) und die Wirkung nur in Anwesenheit von Luftsauerstoff eintreten kann, An der Sondenspitze wird durch ein starkes elektromagnetisches Feld der Luftsauerstoff in Sauerstoff-Radikale zerschossen; dieser atomare Sauerstoff 01 wirkt extrem stark bakterizid, viruzid und fungizid. Da diese Sauerstoffradikale sehr reaktionsfreudig sind, verbinden sie sich mit dem Sauerstoff zu Ozon 03, welches ebenfalls bakteriostatisch wirkt.
Die Konzentration an der Sondenspitze liegt dabei bei 10 bis 100 µg/ml. Ozon ist jedoch nicht stabil und zerfällt wiederum in den nun aktiven Sauerstoff und in Sauerstoff-Radikale. Die sterilisierende Wirkung dringt bis zu 2,5 cm in den Knochen ein und ist für menschliche Zellen komplett unschädlich, da weder 01, noch Sauerstoff noch Ozon die humane Atmungskette negativ beeinflussen können. In der Atmungskette der Bakterien, Viren und der Pilze führt die Anwesenheit dieser drei Sauerstoff- Formen jedoch zum Stoffwechselzusammenbruch und damit zum Absterben dieser Erreger.
Damit steht der Zahnmedizin ein hocheffektives und von Nebenwirkungen freies Instrument zur lokalen Sterilisation zur Verfügung. Auch Herpes oder Aphten an Gaumen, Schleimhaut oder Lippe können mit der Flächensonde hervorragend behandelt werden und verkürzen die Heilung von rund einer Woche auf meist wenige Stunden. Ein weiterer positiver Nebeneffekt ist die kurzzeitige Steigerung der Durchblutung durch das sehr starke elektromagnetische Feld zur Vermeidung "Trockener Alveolen".

**f) PRGF, A-PRF, I-PRF:** hierbei handelt es sich um aus dem Blut des Patienten gewonnene Plasmabestandteile, welche reich an Wachstumsfaktoren und Fibrin sind.

- **PRGF = Plasma Rich in Growth Factors:** die Blutplättchen (=Thrombozyten) sind einerseits Stimulatoren der Blutgerinnung, enthalten aber, an sich gebunden, die größte Menge der menschlichen Wachstumsfaktoren. Sie bewirken daher, bei Verletzungen oder nach Operationen, dass das Gewebe sich wieder regeneriert. Diese Wachstumsstimulatoren können ganz spezifisch verwendet werden, indem man sie von den Plättchen trennt oder zusammen mit den vom übrigen Blut separierten Thrombozyten aktiviert und an Orte einbringt, wo man gezielt Wachstum und Zellaktivierung stimulieren will. Die hochwirksame und nebenwirkungsfreie PRGF-Therapie wurde 1999 von der spanischen Arbeitsgruppe um Dr. Eduardo Anitua unter dem Namen Endoret® (Endogene Regenerative Technologie) entwickelt. Sie basiert auf der Aktivierung der patienteneigenen Blutplättchen, um das Gewebe zu stimulieren und dessen Regeneration zu beschleunigen. Dies führt zur Verkürzung der Rehabilitation bzw. Rekonvaleszenz nach Brüchen, Muskel- und Sehnenverletzungen sowie nach chirurgischen Eingriffen. Insgesamt wird die Wundheilungsphase durch konzentrierte Wirkung von Wachstumsfaktoren verkürzt und das Komplikationsrisiko erheblich vermindert. Allerdings handelt es sich dabei um ein offenes System, welchem zur Membranherstellung Calciumsulfat zugegeben werden muss.

- **A-PRF = Advanced Platelet Rich Fibrin:** Therapie mit Leukozyten und plättchenreichem Fibrin zur Förderung der Wund- und Knochenheilung sowie der Aufbaukräfte. Zusätzlich stützt die Funktion der Leukozyten die Immunantwort und das slow release Verhalten beim A-PRF hat den Vorteil, dass über 7 Tage eine konstante Freisetzung der Wachstumsfaktoren (TGFß1, PDGF-AB, VEGF) und der Matrix-Proteine (Fibronectin, Vitronectin und Thrombospondin1) stattfinden kann. Diese Wachstumsstimulatoren können ganz spezifisch verwendet werden, brauchen keine Aktivierung und können an Orten angewandt werden, wo man gezielt Wachstum und Zellaktivierung stimulieren will.

Diese „growth factors“ stimulieren die Fibroblasten im Gewebe und diese wiederum die Kollagenbildung und Hyaluronsäure, welche die Geschmeidigkeit der Gewebe bewirkt. Das wirkt ganz besonders dort, wo Fibroblasten normalerweise das Gewebe aufbauen, wie in Knorpel, Knochen, Bindegewebe, Gefäße und in der Unterhaut. Auch hierbei handelt es sich um eine autologe Zellextrakt-Therapie. Diese ebenfalls hochwirksame und nebenwirkungsfreie PRF-Therapie wurde 2009 von Prof. Dr. Joseph Choukron auf den Markt gebracht und ist EU-weit patentiert und zugelassen. Weit mehr als 100 wissenschaftliche Publikationen belegen die Effektivität und biologische Sicherheit dieser Therapie.

- **I-PRF = Injectable Platelet Rich Fibrin:** die injektionsfähige Variante des PRF, das I-PRF, kann eingesetzt werden für Muskel-, Sehnen- und Gelenkerkrankungen, zur Behandlung hartnäckiger Sehnenansatzschmerzen (Tennisellbogen, Achillodynie), zur Behandlung von Verletzungsfolgen (Muskel- und Sehnenrisse), für kosmetische und regenerative Anwendungen der Haut und zur Unterspritzung von Narben und Falten sowie zur Behandlung von Hautgeschwüren.

Wir bevorzugen im THE SWISS BIOHEALTH CONCEPT das A-PRF, da es durch den Gehalt an Leukozyten die „Gute Entzündung“, welche Gewebe regeneriert, aufrechterhält. Weiterhin enthält das A-PRF durch die langsame und schonende Zentrifugation 1,2% Stammzellen. Außerdem ist es sehr viel schneller und einfacher in der Anwendung und es können beliebig viele Membranen ohne Aufwand hergestellt werden.

### 3.3.5. KERAMIK-IMPLANTATE AUS DER HIGHTECH-KERAMIK ZIRKONIUMDIOXID

Seit der Einführung keramischer Implantate aus dem Hochleistungswerkstoff Zirkoniumdioxid durch Dr. Volz, wurde die Biologische Zahnheilkunde revolutioniert, da sie erstmals ihren Patienten eine biologische Lösung für das zunehmende Problem und die zunehmende Anzahl wurzelbehandelter Zähne anbieten konnte. Der Werkstoff Zirkoniumdioxid ist 100 % metallfrei, besitzt eine Elfenbeinfarbe, ist härter als Stahl und kann dadurch nur mit Diamanten bearbeitet werden. Zirkoniumdioxid besitzt keine freien Elektronen auf seiner Oberfläche, ist dadurch absolut neutral, kann keine Bindungen eingehen und lagert weniger Plaque (Zahnbelag) an, als die eigenen natürlichen Zähne. Das Material kann nur mit Flusssäure angeätzt werden und besitzt einen Schmelzpunkt vonüber 2.400 °C.

Abgesehen von der sehr aufwändigen Herstellung ist Zirkoniumdioxid das Implantatmaterial par excellence, was mittlerweile auch vom Weltmarktführer für Titanimplantate, der Firma STRAUMANN®, erkannt wurde, welche im Jahr 2014 ebenfalls ein Zirkoniumdioxid-Implantat in den Markt eingeführt hat. Die Prognose eines Zirkoniumdioxid-Implantates ist deutlich höher als die eines natürlichen Zahnes, da das Implantat durch seine inerte Oberfläche weniger zu Zahnfleischentzündung neigt als der natürliche Zahn (Volz, Sidharta, Haase, Universität Ulm, 2006), nicht durch Kariesbakterien angegriffen werden kann und auch keinen Nerv besitzt, welcher absterben und den Zahn zu einem immunologischen Problem (s.o. 3.3.4.) werden lassen kann.

Auch im Vergleich zu Titanimplantaten schneidet das Zirkoniumdioxid-Implantat ungleich besser ab: Titanimplantate besitzen zwar eine geringfügig höhere kurzfristige Einheilquote, da Titan im Sinne einer chronischen Entzündung und somit auch in qualitativ schlechten Knochen zuverlässig einheilt. Zirkoniumdioxid hingegen heilt lediglich in gesunden Knochen ein. Allerdings existiert für Zirkoniumdioxid keinerlei Risiko für eine Periimplantitis, welche nach ca. 5 Jahren rund 50 % der Titanimplantate befallen hat und der in diesem Zeitraum bereits rund 15 % der Titan-Implantate zum Opfer fallen, also entfernt werden müssen. Auf lange Sicht zeigen Zirkoniumdioxid-Implantate also eine deutlich bessere Prognose als Titanimplantate unabhängig von den ästhetischen Vorteilen gegenüber dem grauschwarzen Titan und dessen immunologischen Risiken.

Mit mehr als 16 Jahren und rund 18.000 persönlich gesetzten Zirkoniumdioxid-Implantaten (Stand Januar 2018) besitzt Dr. Volz mit Abstand die umfassendste Erfahrung auf diesem Gebiet und hat mehrere Implantatsysteme entwickelt, die der zunehmenden Erfahrung mit diesem Material Rechnung tragen. Diese Erfahrung hat dazu geführt, immer mehr zu verstehen, worin die Nachteile und worin die Vorteile von Zirkoniumdioxid liegen („Denken in Keramik“) und daraus abgeleitet Formen sowie Therapieprotokolle zu entwickeln, welche die Nachteile eliminieren oder zumindest reduzieren und die Vorteile maximal ausnützen. Dieses Wissen ist in die aktuellen Formen und Typen der Zirkoniumdioxid- Implantate der Firma SDS Swiss Dental Solutions AG (www.swissdentalsolutions.com) sowie in das SCC Short Cut Concept nach Dr. Volz eingeflossen.

Die wesentlichen und gravierendsten Vorteile von Zirkoniumdioxid gegenüber Titan sind:

- Zirkoniumdioxid ist immunologisch neutral, metallfrei, besitzt keine freien Elektronen, die Elfenbeinfarbe liefert hervorragende ästhetische Ergebnisse.

Die ersten 8 von Dr. Volz im Jahre 2000 inserierten Prototypen zeigten damals bereits schon die überreagenden ästhetischen Eigenschaften

- Zirkoniumdioxid zeigt keinerlei Periimplantitis-Risiko und damit langfristig eine deutlich höhere Erfolgsquote als Titan.
- Weichgewebsaffinität: im Gegensatz zu Titan wächst neben dem Knochen auch das Weichgewebe (Gingiva) an das Zirkoniumdioxid-Implantat an. Dies wurde durch Histologien an Humanpräparaten nach 20 Jahren Liegedauer bereits vor 20 Jahren durch Dr. Dr. Hans Rudelt (Universität Hamburg- Eppendorf in Zusammenarbeit mit der Universität Tokio) nachgewiesen. Aber auch die Forschergruppen Kniha/Gahlert aus München und um Prof. Dr. Josep Oliva Damés aus Barcelona haben dies zweifelsfrei nachgewiesen. Dadurch wird die Attached Gingiva gestützt, ein Eindringen von Bakterien zwischen Implantat und Gewebe verhindert und es kann erstmals in der Geschichte der Zahnmedizin verloren gegangener Knochen nicht nur durch Transplantationsknochen, sondern auch durch Keramik ersetzt werden. Bislang mussten Defekte immer durch neuen Knochen aufgebaut werden, da das Weichgewebe und somit die Ästhetik dem Knochen folgt. Da Weichgewebe aber auch an Zirkoniumdioxid anwächst und somit diesem ebenfalls folgt, kann die ästhetische Situation in vielen Fällen auch ohne Knochenaufbau wiederhergestellt werden. Bei Titanimplantaten muss in allen Fällen das gesamte Implantat von mindestens 1 mm Knochen umgeben sein. Bei Zirkoniumdioxid-Implantaten handelt es sich um einen fließenden und variablen Übergang, da beide Materialien (Knochen und Gingiva) an die Keramik anwachsen. Volz'sches Postulat: Dort, wo die Keramik in Kontakt zu Knochen ist, ist die Keramik Implantat. Dort, wo die Keramik in Kontakt zu Gingiva ist, ist die Keramik Abutment. Dieses Wissen versucht sich die Titanimplantologie teilweise zu Nutzen zu machen, indem diese auf den Titanimplantaten mit Zirkoniumdioxid-Abutments weiterarbeitet und empfiehlt, diese niemals wieder zu entfernen, da der Verbund zwischen Zirkoniumdioxid und der Gingiva zerstört werden würde („One Abutment, One Time“).
- Die fehlende Duktilität der Zirkoniumdioxid-Keramik bringt einen weiteren gravierenden Vorteil mit sich: das Implantat steht absolut starr im Kieferknochen, ohne sich zu bewegen im Gegensatz zu dem hochduktilen Material Titan. Dadurch wird dünn auslaufender Knochen um das Implantat nicht resorbiert und es kann wiederum in vielen Fällen auf Knochenaufbau verzichtet bzw. in schmäleren Knochen implantiert werden als mit Titan.



- Die Stabilität selbst zweiteiliger Zirkoniumoxid-Implantate der Firma SDS haben mittlerweile selbst die Stabilität von Titanimplantaten gleichen Durchmessers bei weitem übertroffen: „Überleben“ Titanimplantate mit Durchmessern von 3.8 mm gemäß ISO 14801 Belastungszyklen mit Kräften bis zu 300 N, so haben die zweiteiligen SDS-Implantate längst die 450 N überschritten und werden (Stand Mitte 2018) sogar Kräfte um 600 N aushalten. Diese Steigerung der Stabilität wurde durch Verbesserung in den Keramikgefügen sowie durch die intelligente Form des SDS-Implantates möglich, bei dem die Verbindung im oberen breiten Teil des Implantates, dem Abutment (auch Tulpe genannt), liegt und somit nicht den Gewindeanteil des Implantates schwächt, da dieser bereits wieder aus massivem Zirkoniumdioxid besteht. Hinzu kommt eine weitere Stabilitätssteigerung durch das Mikrogewinde im lasttragenden Bereich, was dem 3.8 mm Implantat einen Kerndurchmesser von 3.72 mm verschafft. Dies weisen sonst nur Implantate mit Durchmessern um die 4.5 mm auf.

Auf PubMed finden sich über 50 wissenschaftliche Publikationen, die den erfolgreichen Einsatz von Zirkonoxidimplantaten belegen. Zusammenfassend ist die Studie von Apratimet al. (J Int Soc Prev Community Dent.. 2015 Mai-Juni;5(3):147-56.) aus dem Jahr 2015 zu erwähnen, in der es heißt: "Die Literaturrecherche ergab die Vorzüge von Zirkonoxid und macht es zu einem IDEALEN Implantat, was die Biokompatibilität, Osseointegration, favorisierbares Weichgewebsverhalten und Ästhetik hinsichtlich Optik und Farbe angeht."

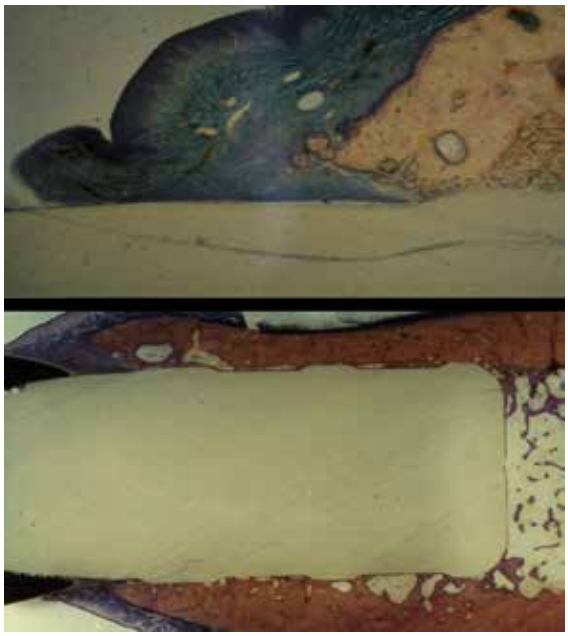

Zirkonoxid-Implantate nach 25 Jahren Tragezeit im Patienten: sowohl Knochen als auch Zahnfleisch sind fest angewachsen. (Dr. Dr. Rudelt, Hamburg).

**a) Sofortimplantation nach dem SCC Short Cut Concept nach Dr. Volz**

Die Zahnärzte halten es für normal, Zähne bei ihren Patienten zu extrahieren und diese Regionen dann „abheilen" zu lassen, was nichts Anderes bedeutet, als dass die Papille, das Zahnfleisch und der umliegende Knochen kollabiert und somit das ästhetische Erscheinungsbild unwiderruflich deutlich geschädigt wird. Es ist erstaunlich, dass sich dies die Patienten immer noch hinnehmen und Zahnärzte bislang noch nicht dafür zur Rechenschaft gezogen wurden, da in diesen Fällen die Patienten über die irreversiblen Nachteile meist nicht aufgeklärt werden. Das Prinzip der „Körperlichen Unversehrtheit" wird hierbei vernachlässigt und die Patienten müssen massive Verluste an Ästhetik und Knochenvolumen hinnehmen mit der häufigen Notwendigkeit eines späteren Knochenaufbaus. Denn die Papille, die Gingiva und auch der Knochen kollabieren nach einer konventionellen Extraktion unweigerlich und führen den Patienten in eine „Sackgasse".

Diese irreversiblen Nachteile können nur durch eine Sofortimplantation verhindert werden, wobei Zirkoniumdioxid als Implantatmaterial deutlich besser abschneidet als Titan: es ist nicht nur neutral und biokompatibel und dadurch weniger anfällig für Infektionen, sondern kann im oberen Bereich, der sog. Tulpe, welche aus dem Zahnfleisch tritt, voluminöser gestaltet werden, da die umgebende Gingiva dort anwächst, den Hohlraum abdichtet und durch das Anwachsen an die Keramik wiederum gestützt und im Volumen erhalten wird. Nach den ersten Ergebnissen einer an 112 Sofortimplantaten im Herbst 2015 gestarteten Studie (Dr. Ulrich Volz, cand. med. dent. Leon Neuhöffer, Prof. Dr. Dr. Ralf Smeets, Universität Hamburg-Eppendorf) gewinnt man sogar etwas Gingiva und damit Ästhetik durch die Sofortimplantation hinzu. Die dabei verwendeten Implantate sind einteilig und wurden in nahezu allen Fällen sofort mit Langzeitprovisorien (Material: Luxatemp®) versorgt und fest zementiert (Durelon™).

Wichtig ist dabei, dass das von Dr. Volz unter dem Begriff „SCC Short Cut Concept nach Dr. Volz" entwickelte und erprobte Sofortimplantationsprotokoll für Keramikimplantate akribisch eingehalten wird (http://bit.ly/SDS_SCC-CONCEPT_DE). Das step-by-step-Protokoll ist darin genau beschrieben, ebenso die immunologische Vor- und Nachbehandlung. Die Anfertigung der Langzeitprovisorien sowie die spätere Versorgung der Keramikimplantate wird im Prothetik-Handbuch beschrieben:
http://bit.ly/SDS_PROTHETIK-HANDBUCH. Die Vorteile für den Patienten liegen auf der Hand: Reduktion auf wenige Termine, Gewinn von Zeit (ca. 7 bis 12 Monate) und Reduktion der Kosten (ca. 30 – 50 % geringere

Behandlungskosten sowie deutlich reduzierte sekundäre Kosten wie Anreise, Übernachtung, Ausfall Arbeitszeit, Verlust der Gesellschaftsfähigkeit etc.). Weiterhin zieht dieses Konzept in der Regel keine Schwellung und keine Schmerzen nach sich und bietet sofortige feste und ästhetische Versorgung für uneingeschränkte Gesellschaftsfähigkeit nach wenigen Tagen. Ein späterer Knochenaufbau wird nicht notwendig sein und durch die Sofort-Implantation wird der Stoffwechsel im Knochen erhöht und die Meridiane werden aktiviert.
Die Alveole heilt durch die Sofortimplantation schneller und besser ab als ohne Implantat und das Implantat heilt in der Extraktionsalveole schneller ein, da hier alle körpereigenen Programme durch die Extraktion auf "Heilung und Knochenbildung" geschaltet sind. Somit ist die Sofortimplantation nach dem SCC-Protokoll als die beste und biologischste „Socket Preservation" anzusehen.

**b) Spätimplantation**

Die Spätimplantation unterscheidet sich von der Sofortimplantation darin, dass der Knochen bereits „verheilt" ist. Hier liegt nun der Fokus darin, im Zuge der Implantation eine gesunde breite Attached Gingiva zu generieren, d.h. es wird nur dann ohne Aufklappen „flapless" implantiert, wenn die Attached Gingiva sehr breit ist. Andernfalls wird ein sogenannter Wellenschnitt durchgeführt, welcher sich wellenförmig an der oralen Position der Implantattulpe orientiert. Die so gewonnene Attached Gingiva wird nach vestibulär verlagert und durch die hohe Tulpe der SDS-Implantate gestützt, so dass nach Einheilung ein breiter Saum an Attached Gingiva vorliegt. Das Bohrprotokoll der SDS-Implantate in Verbindung mit dem von Dr. Volz entwickelten „Dynamic Thread®" Gewinde sorgt erstmals dafür, dass in allen Knochenklassen dieselbe Primärstabilität (Eindrehmoment max. 35Ndm) vorliegt. Dies ist für Keramikimplantate extrem wichtig, da einer der Nachteile der Keramik darin besteht, dass die Keramik die durch das Eindrehen entstehende Hitze nicht ableiten kann und in hartem Knochen Klasse I die Gefahr besteht, dass der Knochen überhitzt wird und denaturiert. Besonders wichtig ist dies im Bereich der Kompakta, da es sich hierbei um schlecht durchbluteten Knochen handelt, welcher durch Kompression sehr schnell absterben und resorbieren kann. Deshalb wäre der Drehmoment im Bereich der Kompakta optimaler Weise 0 Ncm, wie wir dies bei Sofortimplantaten durch den Alveolenspalt fast immer erreichen und dort keinerlei Knochenabbau beobachten.

Durch das Bohrprotokoll wird in hartem Knochen überextendiert aufbereitet, so dass Hohlräume zwischen Implantatkern und Knochen entstehen, was einerseits die Reibung/ Friktion und somit die Hitzeentwicklung reduziert und andererseits Platz schafft für Blut und Wachstumsfaktoren (Bioaktive Container, Stammzellen-Nischen). Dadurch wird die Kallusbildung eingeleitet und es entsteht dadurch sehr viel schneller (10 bis 50 µm pro Tag) sehr viel besserer, nämlich lamellärer und mit Blutgefäßen durchzogener Knochen. Befindet sich das Implantat in Kontakt mit dem Knochen (unabhängig vom Implantatmaterial), so geht der Knochen in das schlecht durchblutete und langsame (1 bis 3 µm pro Tag) Appositionelle Wachstum über. In weichem Knochen Klasse III und IV erzielt das Bohrprotokoll ebenfalls immer ein Eindrehmoment von über 35 Ncm, so dass auch diese Implantate meist sofort mit Langzeitprovisorien versorgt werden können; ein gewaltiger Vorteil für den Patienten. Es ist allerdings bei der Bohrung in weichem Knochen immer darauf zu achten, ob Fettaugen auf dem Blut schwimmen. Dies wäre ein Zeichen für eine IO/NICO, welche im Zuge der Implantation komplett ausgeräumt werden muss (s.o. 3.3.3.b) und dann wie durch einen Korken mit dem Implantat verschlossen wird.

**c) Knochenaufbaumaßnahmen** sollten grundsätzlich so atraumatisch, minimalinvasiv und gewebeschonend durchgeführt werden wie irgend möglich, um einen Verlust an Durchblutung und Ästhetik zu vermeiden. Auch wenn die Sofortimplantation nach dem SCC-Protokoll Knochenaufbaumaßnahmen fast immer vermeiden kann, so ist bei Patienten, welche alio loco eine Extraktion erfahren haben, oft ein Aufbau notwendig:

- Verbreiterung des Kieferkamms: die „Angle Modulation Technique n. Dr. Erni Fuchs“ stellt einen Bonespread dar, bei dem die Gingiva nicht abgeklappt wird, sondern die vertikalen und sagittalen Knochenschnitte mit dem Piezoverfahren durchgeführt werden. Dadurch kommt es nach sanfter Dehnung und Spreizung zu einer Grünholzfraktur, was zur Ausschüttung von Wachstumsfaktoren führt und die Kallusbildung initiiert. Der Hohlraum zwischen den Implantaten muss einbluten und darf nicht mit einem Knochenersatzmaterial aufgefüllt werden, da dies die extrem schnelle Kallusbildung im „Bioaktiven Container“ stören würde. Der Hohlraum kann/sollte aber mit A-PRF-Membranen gefüllt werden.
- Interner Sinuslift: hier wird lediglich bis knapp unter den kortikalen Kieferhöhlenboden gebohrt und dieser dann mitsamt der darüberliegenden Schneider’schen Membran durch entsprechende Instrumente nach kranial mobilisiert. Da die Flexibilität der Membran etwa 135 % beträgt, kann damit etwa 2 bis 3 mm Knochenhöhe gewonnen werden.
- Intralift™: fehlt sehr viel mehr Knochen im Bereich der Kieferhöhle, so kann durch dieses besonders schonende Verfahren fast beliebig Knochen aufgebaut werden. Ein spezielles Set (SCA® = Sinus Crestal Approach) öffnet den Knochen bis zur Kieferhöhlenschleimhaut (Schneider’sche Membran), ohne diese zu verletzen. Wir bevorzugen die von uns entwickelte Methode, bei welcher der Zugang auch durch einen vorgeschalteten Internen Lift mit den Summers Osteotomen hergestellt wird, was den Vorteil hat, dass die Schneider’sche Membran durch den Knochendeckel zusätzlich geschützt wird. Durch Anwendung des Acteon™-Piezo-Verfahrens wird über eine „Trompete“ sterile Kochsalzlösung mit Piezoschwingungen versetzt zwischen den Kieferhöhlenboden und die Schleimhaut gepumpt, was zur Ablösung derselben führt. Nun kann über die kleine Bohrung das Knochenersatzmaterial in den neu geschaffenen Raum eingebracht werden. Da bei diesem Verfahren die Freie Gingiva nicht abgeklappt werden muss, haben die Patienten keinerlei Schmerzen und Schwellung und auch kein Risiko einer Infektion zu befürchten. Die Blutgefäße verlaufen v.a. im vestibulären Bereich der Kieferhöhlenwand, welche nicht, wie beim klassischen Externen Sinuslift, durch das Knochenfenster für den Zugang zerstört werden müssen. Dadurch ist die Umwandlung in Eigenknochen sehr viel schneller und das Implantat kann schon nach drei bis vier Monaten statt nach sechs bis neun Monaten inseriert werden. Allerdings funktioniert diese Methode nur bei U-förmigen Querschnitten der Kieferhöhlen, da niemals Spannung von der Schneiderschen Membran auf das Augmentat und/oder den Knochen ausgeübt werden darf. Dies würde zu expulsiven Kräften und somit zu einem möglichen Verlust des Augmentats und/oder des Implantates führen. Eine weitere Indikation stellt eine schwer ablösbare Schneider’sche Membran dar, die stark mit dem Kieferhöhlenknochen verbacken ist. Dies lässt sich im Vorfeld sehr einfach eruieren, da diese Eigenschaft immer analog zum Zustand der Gingiva ist: lässt sich diese einfach ablösen, so wird der Chirurg dieselbe Eigenschaft bei der Schneider’schen Membran vorfinden (und vice versa).
- Externer Sinuslift: hier wird mit einem reinen Kieferkamm- und Gingivarandschnitt ohne vertikale Entlastung das OP-Gebiet dargestellt und das Fenster mit der Piezo-Säge angelegt. Die Füllung des Hohlraumes erfolgt mit einem Gemisch an A-PRF-Membranen mit autologem Knochen, welcher vor dem Anlegen des Fensters über den Safe Scraper™ gewonnen wird. Auch bei der meist vorgeschalteten NICO-Operation im danebenliegenden Weisheitszahnbereich kann weiterer Knochen gewonnen werden, der allerdings gewissenhaft von den degenerativ fettigen Anteilen befreit werden muss. Dieser Knochen sollte nie in Steriler Kochsalzlösung bis zu seinem Einsatz aufbewahrt werden, da dabei die Knochenzellen zerstört werden. Besser ist die Aufbewahrung im Exsudat der PRF-Membranen oder in Patientenblut. Wenn irgend möglich, sollte im Sinne des Zeltstangen-/Tentpole-Prinzips immer gleich ein Implantat eingesetzt werden, um die Schneider’sche Membran cranial zu stützen und ein Kollabieren des Hohlraumes zu verhindern. Optimal lässt sich dies mit dem von Dr. Volz entwickelten Sinusimplantat realisieren, welches an seiner Spitze einen breiten Teller aufweist, der die Schleimhaut schonend und sicher stützt und somit die Gefahr einer Perforation drastisch reduziert. Außerdem entsteht ein größerer Hohlraum, da nun das Implantat nicht nur als Zeltstange wirkt, sondern an der Spitze eine Art Schirm aufweist. Der Externe Sinuslift kommt immer dann zum Einsatz, wenn schwierige oder unsichere Verhältnisse im Bereich der Kieferhöhle vorliegen, da dieser durch die direkte Einsicht die höchste Sicherheit mit sich bringt.

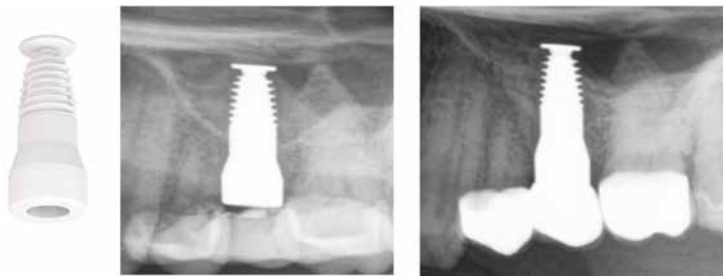

Es hat sich mittlerweile in hunderten von Fällen gezeigt, dass diese revolutionäre Implantatdesign in der Lage ist, gesunden neuen Kallusknochen zu bilden, ganz ohne den Einsatz von Sekundärmaterialien, seinen diese synthetisch oder menschlichen/tierischen Ursprunges:

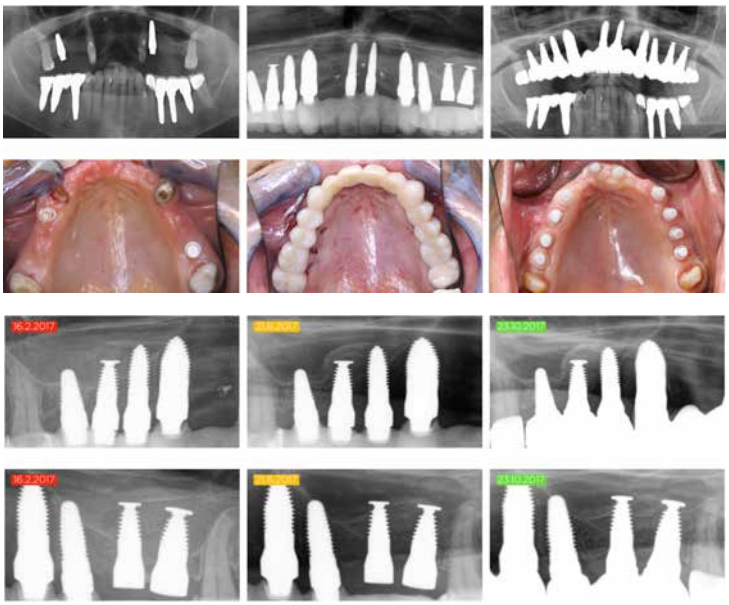

Damit ist ein weiterer Meilenstein in der Biologischen Zahnheilkunde geschaffen: neuer und eigener Knochen verfügt immer über die beste Angiogenese, also über die Ausbildung von neuen Blutgefäßen und dies ist das Hauptkriterium dafür, ob der Knochen über die kommenden Jahrzehnte in Qualität und Quantität erhalten bleiben wird. Ein Knochenersatzmaterial stellt immer und grundsätzlich ein Hindernis dar für neuen Knochen und reduziert die Größe der verbleibenden Hohlräume und damit der Möglichkeit der Gefäßeinsprossung. Abgesehen davon würde im Falle eines Verlustes des Implantates eine „restitutio ad integrum“, also ein maximaler Rückfall auf die Ausgangssituation erfolgen. Bei einem Implantatverlust mit gleichzeitiger Anwendung von Sekundärmaterialien ist meist die Kieferhöhlenschleimhaut anschließend irreversibel geschädigt und kompromittiert.

- BONE GROWING IMPLANTS: dies bezeichnet eine neue Gattung von Implantaten, welche 2016 von Dr. Volz entwickelt wurden und die biologischen Gesetze optimal ausnutzen, und in einem Arbeitsgang ohne den Bedarf an künstlichem oder tierischem Knochen in der Lage sind, Knochen in der Höhe und in der Breite wachsen zu lassen. Diese Implantate reduzieren ganz erheblich die Kosten, da nicht nur zusätzliche Eingriffe unnötig werden, sondern auch die Kosten für Knochenersatzmaterial, Schrauben, Platten, Knochenblöcke und Membranen eingespart werden. Neben dem oben beschriebenen Sinusimplantat, welches durch den breiten Teller an der Spitze einen großen und stabilen Hohlraum in der Kieferhöhle schafft, welcher sich mit einem Blutkoagulum, dem Vorläufer von Knochen, füllt, existieren noch weitere Knochen bildende Formen, welche immer das Tent-Pole-Prinzip nutzen, um das Periost oder die Schneider'sche Membran auf Abstand zu halten und damit einen mechanisch stabilen Hohlraum zu schaffen, welcher sich auf Grund der osteoinduktiven (knochenbildenden) Potenz des Periosts und der Schneider'schen Membran zuverlässig mit Knochen füllen wird:
  - Ein sogenanntes Disc-Implantat, welches zirkuläre Ringe im Implantatkörper besitzt, welche die Knochenhaut (das Periost) auf Abstand bringen und ebenfalls einen stabilen Hohlraum schaffen, der von Knochen gefüllt werden wird.

  - Das Balkonimplantat weist in seinem Tulpenbereich eine balkonartige Ausbuchtung auf, welche im Zahnfleischbereich ebenfalls das Gewebe auf Abstand hält, die Alveole abdichtet und neuen Knochen wachsen lässt.

- Die Ovalen Implantate nutzen dasselbe Prinzip wie die Discimplantate mit dem Unterschied, dass Balkone in beide gegenüber liegende Richtungen ausgeformt sind.

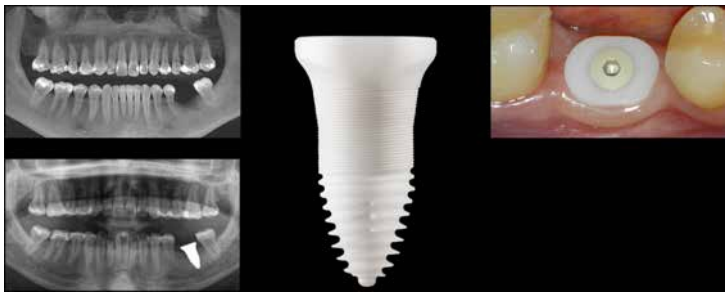

- Eine weitere Variante, welche das Prinzip der Hohlräume (Bioaktive Container, Stammzellnischen) nutzt, sind die sog. „Short-Implantate“. Hier erhöhen rechteckige Aussparungen bei den kurzen Implantaten die Kontaktfläche und erhöhen die Quantität und die Qualität neu gebildeten Knochens am Implantatkörper:

Aufbauend auf den Erfahrungen der o.a. BONE GROWING IMPLANTS, wurde von Dr. Volz in Zusammenarbeit mit Prof. Dr. Alain Simonpieri (Entwickler der Brushing-Technik) und Prof. Joseph Choukroun (Entwickler der PRF-Technik) ein sog. „Disk-Abutment“ entwickelt, welches den Sonnenschirmeffekt sehr intelligent nutzt:

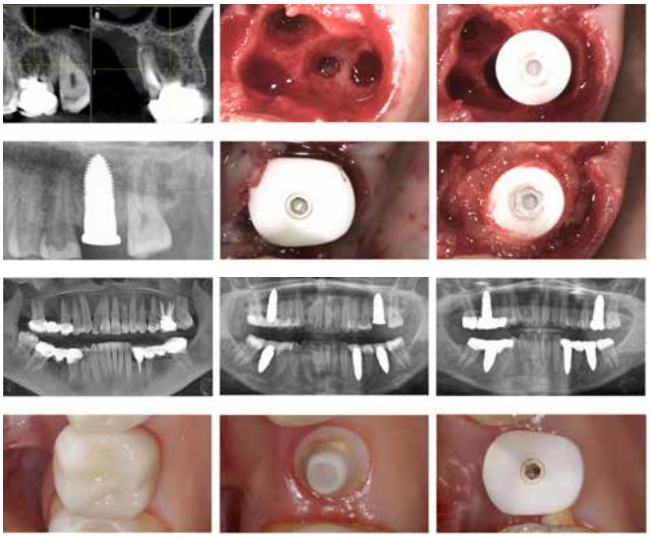

Grundlage für alle Knochenaufbaumaßnahmen und im Besonderen für die BONE GROWING IMPLANTS sind die 2016/2017 von Prof. Choukroun formulierten und von Dr. Volz erweiterten BONE MANAGEMENT Kriterien:

a) Systemische Bedingungen

- Immunsystem stärken (Supplements, Ernährung, schädliche Gewohnheiten abstellen)
- Fähigkeit stärken, Knochen zu bilden (Vitamin D3, K2/mk7, Magnesium, Zink, Fischöl Omega 3, Aspirin)
- Parasympathikus aktivieren, Sympathikus hemmen
  - Vitamin D3 entspannt und hellt die Stimmung auf
  - basische Ernährung, Basenbad, Baseninfusion
  - Tag vor der OP und 4 Tage danach nicht arbeiten
  - Mikrowellenstrahlung reduzieren
  - möglichst viel Procain injizieren und i.V.

b) Lokale Bedingungen

- Reduzierung der schlechten Entzündung (Riesenzellen) durch Kortison + Antibiotikum i.V., Vitamin D3, C und Acetylsalicylsäure
- Aktivierung der guten Entzündung (Leukozyten aus dem A-PRF): atraumatisch, minimalinvasiv, aber radikal arbeiten
- Reduzierung der Kontamination (Atem, Speichel etc.): dem Augmentat oder der Membran Metronidazol beimischen
- Knochenstimulation:
  - Blutungspunkte setzen (eventl. schon 2 Wochen vorher)
  - Knochen auffrischen
  - überdimensioniert aufbereiten
  - Stammzellen-Lakunen schaffen
  - Bioaktive Container = Kallusknochen
  - Kompakta reduzieren und durch Lamellären Knochen ersetzen
- Verbesserung der extrazellulären Matrix
  - Apikale Matrazennähte, Zugentlastung
  - Hohlräume mit dem Periost schaffen
  - Nähte 3 Wochen belassen (Monofilamente: Atramat)
  - Abstandshalter einbauen
    SDS-Tulpe, neue SDS BONE GROWING IMPLANTS Schrauben, Platten, Choukroun Fast System
- Erhalt der Durchblutung (Mammoto's Law): keinerlei Kompression im Bereich der Kompakta. Hohlraum schaffen.

Dieses BONE MANAGEMENT Protokoll stellt sozusagen den Heiligen Gral der Biologischen Zahnheilkunde dar, da alle Maßnahmen nur einem Zweck dienen: Patienteneigenen gesunden und gut durchbluteten Knochen aufbauen und lebenslang erhalten! Diesen Zweck erzielen von der mechanischen Seite her die SDS-Implantate im Allgemeinen und die BONE GROWING IMPLANTS im Speziellen. Von der biologisch-immunologischen Seite her erfüllen alle vorbereitenden, begleitenden und nachbereitenden Maßnahmen zu einem Eingriff, welche hier im THE SWISS BIOHEALTH CONCEPT beschrieben werden, dieses Ziel. Damit ergeben alle noch so kleinen Mosaiksteine dieses Konzeptes einen tieferen Sinn und sollten niemals unbeachtet oder gar unberücksichtigt bleiben!

### 3.3.7. DEFINITIVE VERSORGUNG

Die definitive Versorgung wird selbstverständlich immer mit Zirkoniumdioxid-Keramik erfolgen nach vorangegangener Kiefergelenksanalyse und eventueller gnathologischer Therapie. Hierbei ist besonderer Wert darauf zu legen, dass ein vorangegangener Bisshöhenverlust unbedingt wieder ausgeglichen werden muss. Jeder Verlust an Bisshöhe reduziert die Durchblutung im Gehirn (1mm Bisshöhenverlust = 50 % weniger Durchblutung im Gehirn!) sowie den venösen Abfluss, welcher für die Entgiftung so immens wichtig ist. Dies kommt dadurch zustande, dass ein Bisshöhenverlust immer zu einer Kompression des Kiefergelenkes führt, welches in direkter Nachbarschaft zu den großen Gefäßen liegt und diese „abklemmt". Dieses Prinzip ist nicht etwa pathologisch, sondern wurde im Evolutionsprozess bewusst vorgesehen, damit der Mensch nach Erfüllung seiner Fortpflanzungsaufgabe durch den Zahnverlust möglichst schnell dem Alterungs- und Sterbeprozess zugeführt wird und das Ökosystem nicht unnötig belastet. Mit diesem Prinzip sind wir heute nicht einverstanden, sondern möchten im Sinne des „Anti-Aging" möglichst lange bei bester Gesundheit und Lebensqualität (über-)leben.

- II- und III-flächige Defekte sollten mit Keramikinlays z.B. nach dem CEREC-Verfahren versorgt werden. Das CEREC-Verfahren bietet den Vorteil, dass die Defekte direkt nach der Entfernung der alten Füllung oder der Karies in derselben Sitzung versorgt werden können und nicht nur Folgetermine für den Patienten einsparen, sondern das Risiko eines Provisorienverlustes, Fraktur von Zahnhöckern und Infektion der Pulpa reduzieren.
- Kronen und Brücken werden mit Zirkoniumdioxid versorgt und mit einem Glasionomerzement (Ketac™) befestigt. Dieser ist absolut biokompatibel und die Überschüsse können in der Aushärtephase sehr einfach und zuverlässig en bloc entfernt werden. Ein neuerer Ansatz besteht darin, die Fläche, an der die Papille anliegt, ganz in Zirkoniumdioxid zu gestalten und weder zu polieren noch zu überschichten, sondern mit Korund anzustrahlen. Analog der Anheftung von Gingivagewebe am Implantatrand kann die Papille hier ebenfalls anwachsen und wird perfekt stabilisiert, was zu einem langfristig noch besseren Ergebnis führt. Allerdings sollte dann der Patient diesen Verbund nicht mehr mit der Zahnseide zerstören.
- Die Versorgung von Zirkoniumdioxid-Implantaten erfolgt gemäß dem Prothetik-Handbuch (http://bit.ly/SDS_PROTHETIK-HANDBUCH) und sollte v.a. folgende wichtige Prinzipien berücksichtigen:
  - reduzierte Okklusionskontakte sollten angelegt werden, da die Implantate im Gegensatz zu den natürlichen Zähnen nicht in einem Faserapparat aufgehängt sind und somit bei Belastung nicht nachgeben. Hätten die Kronen und Brücken auf Implantaten denselben starken Okklusionskontakt wie die natürlichen Zähne, so würden diese deutlich stärker belastet werden. Dies lässt sich sehr einfach kontrollieren: die etwa 10 µ dicke Okklusionsfolie soll bei leichtem Kontakt im Bereich von Implantatkronen durchgezogen werden können, jedoch beim festenn Zubeißen „halten".
  - Verblockung: Implantate werden aus demselben Grund nie mit natürlichen Zähnen verblockt, aber immer untereinander, da Frakturen grundsätzlich nur an Einzelzahnimplantaten bekannt sind. Die Knochenfugen dürfen dabei nicht verblockt werden, da der Patient andernfalls unter Spannungszuständen, Kopfschmerzen und Migräne leiden kann. Die Symphysen (Knochenfugen) befinden sich im Unterkiefer in der Mittellinie und im Oberkiefer im Bereich der Eckzähne, weshalb große Implantatarbeiten im Unterkiefer in der Mittellinie getrennt werden und im Oberkiefer aus einem Frontzahnsegment und zwei Seitenzahnsegmenten bestehen. Cave: die Symphyse im Oberkiefer liegt nicht, wie oft fälschlicherweise angegeben, in der Mittellinie. Dies kann in jedem Anatomiebuch oder am Skelettschädel überprüft werden. Andernfalls würden auch nicht ausschließlich seitliche Gaumen-, Kiefer- und Lippenspalten existieren.
  - PEEK: werden beide Kiefer vollständig über Implantate versorgt, so ist in Erwägung zu ziehen, einen Kiefer auf PEEK- Basis zu erstellen. PEEK (Poly-Ether-Ether-Keton) ist nicht nur absolut biokompatibel, sondern weist denselben Elastizitäts-Koeffizienten wie Knochen auf, so dass eine gewisse Flexibilität gewährleistet ist. Weiterhin wird durch die Versorgung eines Kiefers mit PEEK das Risiko von Chipping, also dem Abplatzen von Verblendkeramik, reduziert. Beim Auftreten von gnathologischen Problemen kann die PEEK-Versorgung auch ohne Beschädigung wieder abgenommen werden. Eine Versorgung mit PEEK ist auch dann induziert, wenn eine Verblockung der Symphysen bedingt durch die Implantatanzahl und -position nicht verhindert werden kann.

## DR. KARL ULRICH VOLZ

| | |
|---|---|
| 1991 | Gründung einer reinen Privatpraxis als jüngster Zahnarzt in Deutschland |
| 1991 | Dissertation über die „Amalgaminvasion in den Zahn“ |
| 1992 | erste Vollkeramik-Inlays |
| 1996 | Zertifizierung zum Zahnarzt für Naturheilkunde |
| 1998 | Zertifizierung zum Zahnarzt für Implantologie |
| 1998 | erste Vollkeramikkronen aus Zirkoniumdioxid |
| 1999 | Gründung Bodensee Zahnklinik AG und Bodensee Dentaltechnik AG |
| 2000 | Gründung Medical Masters AG |
| 2000 | Entwicklung erster Keramikimplantate aus Zirkoniumdioxid |
| 2001 | Gründung Tagesklinik Konstanz |
| 2003 | Gründung Z-Systems GmbH |
| 2004 | erste CE-Zertifizierung für ein Keramikimplantat |
| 2004 – 2012 | Entwicklung des ersten zweiteilig reversibel verschraubten Keramikimplantates SDS2.0 |
| 2006 | Insertion erster Implantate mit Ultraschall unter Polylactid-Verschweissung |
| 2007 | Gründung SDS Swiss Dental Solutions AG |
| 2008 | Entwicklung Sonic Weld Membranschweißen für die GBR-Technik |
| 2012 – 2014 | Entwicklung des Hybridimplantates SDS1.1 |
| 2014 | Präsident der International Society of Metal-Free Implantology ISMI e.V. |
| 2014 | Entwicklung des SCC Short Cut Concept nach Dr. Volz |
| 2015 | Formulierung des Dr. Volz Biological Dentistry Konzeptes |
| 2016 | Gründung der SWISS BIOHEALTH CLINIC und Entwicklung des All in One Konzeptes |

www.swiss-biohealth.com, dental@swiss-biohealth.com, Skype: SWISS BIOHEALTH CLINIC

Copyright:
Jegliche Kopie oder Nachdruck – auch auszugsweise – des THE SWISS BIOHEALTH CONCEPT
ohne ausdrückliche und schriftliche Genehmigung des Autors bzw. der SWISS BIOHEALTH AG ist verboten!

SWISS BIOHEALTH®

SWISS BIOHEALTH AG
Brückenstrasse 15 . 8280 Kreuzlingen/Schweiz

Tel. +41 71 678 2000
Fax +41 71 678 2019
reception@swiss-biohealth.com

www.swiss-biohealth.com